

EFEKTI TRIHLORSIRĆETNE KISELINE U TRETMANU POSTAKNOZNIH ATROFIČNIH OŽILJAKA

Anastasija Prodanović¹, Isidora Milanović¹

¹ Akademija strukovnih studija Beograd, Odsek Visoka zdravstvena škola, Srbija

THE EFFECTS OF TRICHLOROACETIC ACID IN THE TREATMENT OF POST-ACNE ATROPHIC SCARS

Anastasija Prodanović¹, Isidora Milanović¹

¹ Academy of Applied Studies Belgrade, The College of Health Sciences, Serbia

Sažetak

Uvod: Tretman atrofičnih ožiljaka traje nekoliko meseci. Cilj terapije je sprečavanje ili smanjenje ožiljaka. Patogeneza nastanka lezija akni i ožiljaka uslovljena je: viškom proizvodnje sebuma, folikularnom epidermalnom hiperkeratinizacijom, aktivnošću bakterije *Cutibacterium (Propionibacterium) acnes* i imunološkom reakcijom. Hemijski piling TCA stimuliše regeneraciju tkiva tako što izaziva taloženje proteina, koagulativnu nekrozu ćelija i eksfolijaciju fotooštećenih ćelija.

Cilj: Pokazati efekte TCA pilinga i značaj nege u lečenju atrofičnih ožiljaka.

Metodologija: Rastvor TCA se nanosi na pripremljenu kožu, kružnim pokretima, u pet koraka. Oči su prekrivene i zaštićene. Sledeći slojevi pilinga se nanose u 3 koraka. Studija slučaja: ispitanica, fototip kože 3, sa postaknoznim atrofičnim ožiljcima. Terapija: samostalni tretman TCA – 50% atrofičnih regija uz praćenje frostinga (koagulacije epidermalnih i dermalnih proteina) pod nadzorom lekara.

Rezultati i diskusija: Nakon jednog tretmana značajno je manji broj aktivnih lezija akni, ublažena je inflamacija, atrofični ožiljci su manje vidljivi. Koža je glatka i ravnija. Bez postinflamatornih hiperpigmentacija. Hemijski piling sa određenim histološkim nivoom ljušćenja je lako savladati, ima nisku stopu komplikacija i niske troškove. Nega kože nakon površinskog pilinga podrazumeva nežno čišćenje. Za negu se koriste hidratantni, pH neutralni kremovi. Obavezna je zaštita kože od sunca.

Zaključak: TCA je stabilna, jeftina, ne izaziva sistemsku toksičnost. Piling se lako izvodi, dubina ljuštenja korelira sa intenzitetom frostinga. Nema

Abstract

Introduction: The atrophic scar treatment lasts for several months. The therapy should prevent or reduce scarring. The pathogenesis is the result of sebum hyperproduction, follicular epidermal hyperkeratinisation, the activity of *Cutibacterium (Propionibacterium) acnes*, and immune response. The TCA peeling stimulates tissue regeneration causing protein deposition, coagulation necrosis and exfoliation of photo-damaged cells.

Goal: To demonstrate the effects of TCA peels and the significance of skin care in the treatment of atrophic scars.

Methodology: The prepared skin was TCA solution-treated, in circular motions, in five steps. The eyes were covered and protected. The next peeling layers were applied in 3 steps. Case study: subject, skin phototype 3, with post-acne atrophic scars. The therapy: the treatment of TCA - 50% to atrophic regions, follow up on the frosting (coagulation of epidermal and dermal proteins) under the physician supervision.

Results and Discussion: The first treatment decreased the number of active acne lesions and inflammation, atrophic scars were less visible. The skin was smooth and gentle. There were no postinflammatory hyperpigmentation. The chemical peels are simple to perform at the histological level, have a low complication rate, low costs. Skin care after surface chemical peeling involves gentle cleansing. Moisturizing, pH neutral creams are recommended for skin care. Sun protection is mandatory.

Conclusion: TCA is stable, inexpensive, does not cause systemic toxicity. Peeling is easy to perform, the depth of peeling correlates with the intensity of frosting. There is no need to neutralize

potrebe za neutralisanjem TCA. Ako se pravilno izvode, TCA pilinzi postižu histološko i kliničko poboljšanje stanja kože.

Ključne reči: akneiformni atrofični ožiljci, TCA piling, nega kože nakon hemijskog pilinga

Uvod

Lečenje ožiljaka od akni je zahtevan zadatak za lekara, jer nijedan preparat primenjen oralno ili lokalno ne dovodi do brzog izlečenja, a sami uzroci i lečenje su povezani sa emocionalnim i psihološkim stresom. U literaturi su opisani različiti načini tretmana atrofičnih ožiljaka, a većina tih procedura je skupa i mnogi pacijenti ih ne mogu priuštiti. U skorije vreme je bilo veoma zastupljeno uklanjanje ožiljaka i akni vulgaris laserskim tretmanima. S obzirom da su laseri skupa terapija, imaju kontroverzne rezultate i nisu lako dostupni, potrebno je izabrati jednostavan, dostupan i jeftiniji način lečenja, koji bi se mogao koristiti u lečenju aktivnih vulgarnih akni. Uzimajući u obzir dejstvo, način primene i efekte kiseline kao sredstava za izvođenje pilinga, kiseline se nameću kao dobar izbor. Terapija za akne vulgaris zahteva dugotrajno lečenje, najmanje 6 meseci, a glavni cilj terapije je sprečavanje ili smanjenje ožiljaka. Ipak, mnogi pacijenti nisu zainteresovani za ovaj način lečenja iz mnogo razloga, uglavnom zato što nisu spremni za dugotrajno lečenje ili se plaše neželjenih efekata (1). Trihlorsirćetna kiselina (Trichloroacetic acid, TCA) zauzima važno mesto među hemijskim agensima za izvođenje pilinga. U niskim koncentracijama, uz pravilnu i kontrolisanu primenu, sva iskustva ukazuju na to da je TCA siguran i pouzdan preparat za površinski piling.

Atrofični ožiljci kao posledica papulo-pustuloznih dermatoza – *acne vulgaris*

Lojne (sebacealne) žlezde, znojne žlezde i dlaka, kao i krvni i limfni sudovi i senzorni receptori locirani su u dermisu čije su glavne strukturalne komponente vezivna vlakna – kolagen i elastin. Dermis je sloj kože anatomski smešten između površinskog sloja – epidermisa i hipodermisa. Dlaka je strukturalno i funkcionalno povezana sa lojnim žlezdama u jednu celinu koja se zove pilosebacealni aparat (*lat. pilli – dlaka, sebum – loj*). Veličina žlezde najčešće je obrnuto proporcionalna veličini dlake. Lojne žlezde nisu prisutne samo u koži na dlanovima, tabanima i usnama (2). Bez obzira na razlike u lokaciji, veličini i funkciji, sve lojne žlezde imaju istu građu. Sekretorni deo žlezde čine meškovi (acinusi) kojih je obično više. Nekoliko susednih meškova obrazuju grozdastu formaciju čiji se kanal otvara u jedan zajednički kratak kanal. Zid acinusa se sastoji

TCA. If performed correctly, TCA peels achieve histological and clinical improvement of the skin.

Key words: acne-atrophic scars, TCA peeling, skincare after chemical peeling

od bazalne membrane i tankog sloja vezivnog tkiva koje razdvaja pojedine acinuse, ali i izlazi u njihovu unutrašnjost u vidu pregrada. To vezivo (stroma), izgrađeno od fibroblasta i tankih kolagenih vlakana sadrži krvne kapilare preko kojih periferne ćelije acinusa primaju nutrijente, materijal za sintezu sekreta i kontrolne sistemske uticaje, poput hormona. Transport ovih materija do ćelija koje se nalaze u centru acinusa obavlja se preko međućelijskih veza (neksusa). Stroma predstavlja i potporno tkivo žlezde (3).

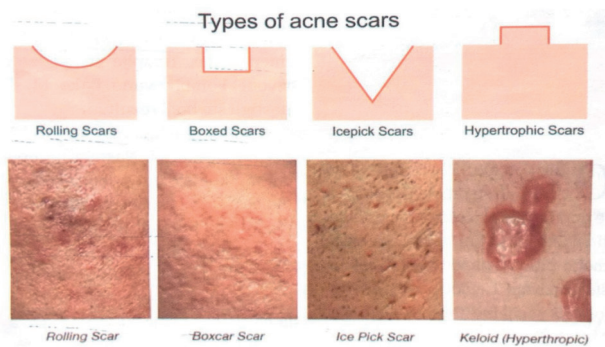Akne pripadaju grupi najzastupljenijih kožnih bolesti i najčešće se prvi put javljaju u doba adolescencije kod oba pola (juvenilne akne) sa spontanom povlačenjem do odraslog doba. Akne i akneiformne erupcije se javljaju kod skoro svih adolescenta i to kod devojaka od 14 do 17 godina, a kod dečaka od 16 do 19 godina. Prema različitim populacionim studijama učestalost akni kod adolescenta varira od 41,7% do 94,9% (2). Patogeneza akni vulgaris je višefaktorska. Četiri glavna faktora uključena u patogenezu aktivnog stvaranja lezija akni i stvaranja ožiljaka su sledeći: višak proizvodnje sebuma, folikularna epidermalna hiperkeratinizacija, proinflammatory efekti bakterije *Cutibacterium* (ranije *Propionibacterium*) *acnes* i, imunološka reakcija (4). Pod dejstvom androgena sebacealne žlezde proizvode veću količinu sebuma, a bakterije sintetišu enzim lipazu koji razlaže lipide na masne kiseline. Pod dejstvom sebuma i masnih kiselina nastaje inflamatorni odgovor u pilosebacealnom folikulu praćen hiperkeratozom u sebacealnom kanalu što dovodi do stvaranja adherentnog i zadebljalog rožastog sloja koji ometa izlivanje sebuma. Prskanjem folikula njegov sadržaj prodire u derm što dovodi do jačeg inflamatornog odgovora i nastanka papula, pustula i nodusa. Klinička slika može biti blaga, umerena i teška. Promene se mogu povući bez traga ili za sobom ostaviti post-inflamatorne pigmentacije i ožiljke. Hipertrifični ožiljci i keloidi su primeri ožiljaka koji nastaju usled povećanog stvaranja tkiva (2). Ožiljci od akni su klasifikovani u tri različite grupe: atrofični, hipertrofični i keloidni. Nakon izlečenja ili povlačenja akni, na predelima koji su bili zahvaćeni aknama, ostaju atrofični ili hipertrofični ožiljci, kao rezultat oštećenja kože tokom zarastanja aktivnih akni. To su najčešće lice, predeo ključne kosti i leđa. Među adolescentima i starijim adolescentima koji imaju aktivne akne, njih

80% do 90% imaju upravo atrofične ožiljke, koji su povezani sa gubitkom kolagena. Kod manjeg broja populacije javljaju se hipertrofični ožiljci i keloidi. Atrofični ožiljci su najčešći tip ožiljaka od akni. Oni su dalje klasifikovani u tri tipa prema *Kaur J & Kalsy J, 2014*, kao na slici 1. (1) i to: *Ice pick* ožiljci, *rolling* ožiljci i *boxcars* ožiljci.

Ice pick ožiljci su duboki, uski, tačkasti ožiljci. Široki su do 2 mm i sužavaju se ka dubini prodirući do dubokog dermisa u obliku latiničnog slova – „V“.

Rolling ožiljci su širi i plići u odnosu na *ice pick*, veličine od 4 do 5 mm. Ožiljak je različite dubine, pa je koža talasasta kao da se nešto prekotrljalo preko kože i utisnulo nepravilne ožiljke.

Boxcar ožiljci imaju oštre bočne ivice kao kutije, a mogu biti okruglog ili ovalnog oblika. Ovi ožiljci mogu biti dublji ili plići i ne sužavaju se prema dubini. Slične su širine u dubini kao i na površini kože i veoma podsećaju na ožiljke od varicela (6, 7).



Slika 1. – Tipovi ožiljaka od akni (Ignjatović, 2021)

Hemijski pilinzi imaju za cilj da izgladaju površinu kože, ali i da stimulišu regeneraciju tkiva. Kod *ice pick* ožiljaka doći će do izvesnog manjeg poboljšanja usled primene hemijskih pilinga. Dok se kod *boxcar* ožiljaka mogu postići bolji rezultati (6, 7).

Globalna klasifikacija ožiljaka od akni je četvorokategorni *Gudmanov* sistem zasnovan na morfologiji ožiljaka i lakoći maskiranja šminkom ili kosom.

- Step 1 – samo makularni ožiljci;
- Step 2 – blaga atrofija, koja nije vidljiva dalje od 50 cm i može se lako prikriti šminkom;
- Step 3 – umerena atrofija očigledna na društvenoj udaljenosti koju šminka ne može lako prikriti;
- Step 4 – teška atrofija (8).

Specifična sredstva za piling treba izabrati na osnovu poremećaja koji će se lečiti i koristiti kožne patologije (obratiti pažnju na promene na koži kao što su eritem, poremećaji pigmentacije, akne, mladeži, keloidi itd) kako bi se obezbedio uspeh. Međutim, za najbolje opšte rezultate treba uzeti u

obzir i karakteristike kože, površinu kože koju treba tretirati, bezbednosna pitanja, vreme zarastanja i pridržavanje terapije od strane pacijenata (8).

Trihloroacetna kiselina kao samostalni hemijski agens za izvođenje pilinga

Trihloroacetna kiselina ima posebno dugu istoriju kao efikasno sredstvo za značajno poboljšanje teksture i boje kože. Testirala ga je još 1882. godine *P. G. Unna* u Nemačkoj, i bio je prototip hemijskih agenasa za piling od kada ga je *Roberts* opisao 1926. godine, a *Monach* 1945. godine koristio za ožiljke od akni. *Aries* je prvi put opisao njegovu upotrebu kao terapiju protiv starenja kože 1960. godine (11, 12). Prekretnica u proučavanju hemijskog pilinga postignuta je objektivnim merenjem dubine povrede za svako korišćeno hemijsko sredstvo. Možda nijedno jedinjenje nije više proučavano u tom pogledu od TCA (13). Pojmovi površinski, srednji i duboki piling uvedeni su kako bi se kategorisali stepen oštećenja i korist koji se mogu očekivati primenom svakog sredstva za hemijsko ljušćenje, zavisno od njegove vrste i koncentracije. Površinske, srednje i duboke kategorije važne su jer dublji piling daje značajniju kliničku promenu u teksturi i boji kože, ali generalno rezultira i dužim vremenom zarastanja, kao i većim rizikom od ozbiljnijih komplikacija. Tretman trihloroacetnom kiselinom indikovano je kod brojnih kožnih manifestacija: fotostarenje i bore; aktinična keratoza; lentigo i druge pigmentne dishromije; površinski ožiljci od akni; postinflamatorna hiperpigmentacija; melazma; proširene pore; vitiligo; rozacea; seboroični dermatitis (11).

Mehanizam delovanja trihloroacetne kiseline:

1. Hemijska stimulacija fibroblasta da sintetišu i izlučuju kolagen koji popunjava atrofične regije.

2. Izaziva taloženje proteina i koagulativnu nekrozu ćelija u epidermisu, kao i eksfolijaciju fotooštećenih ćelija (2).

3. U većim koncentracijama izaziva nekrozu kolagena u papilarnom do gornjem retikularnom dermisu (11, 12).

Krajni efekat nakon ovakvog dejstva TCA na kožu se ispoljava kao ljušćenje nekrotičnih slojeva. U sledećoj fazi koža se reepitelizuje, čime se postiže ravnanje ožiljaka i bora, smanjenje proširenih pora, keratoza, postinflamatornih hiperpigmentacija, melazme i drugih nepravilnosti na koži kod kojih je TCA tretman indikovano. Tretman trihloroacetnom kiselinom se izvodi ukoliko je propisan od strane dermatologa. Dermatolog propisuje koncentraciju kiseline koja je indikovana za dato stanje kože. Ukoliko je potrebno izvršiti superficijalni (površinski) piling trihloroacetnom kiselinom njena

koncentracija će se kretati od 10% do 30%, dok bi indikacije za tu vrstu hemijskog pilinga bile: minimalne bore, Glogu I tip fotostarenja, minimalni atrofični ožiljci od akni, epidermalna melazma, postinflamatorne hiperpigmentacije i ostale dishromije (2). Trihlorsirćetna kiselina u koncentraciji od 35% do 40% se koristi za medijalne (srednje dubine) pilinge gde deluje na papilarni derm, a u koncentraciji iznad 50% TCA se koristi za duboki hemijski piling.

Cilj rada je da se prikažu efikasnost i osobine trihlorsirćetne kiseline kao sredstva za izvođenje hemijskog pilinga u lečenju atrofičnih ožiljaka koji su nastali kao posledica vulgarnih akni, a prema jasno definisanim protokolima.

Metodologija

Tretmani lečenja i nege kože sprovode se od strane edukovanih i obučanih lica za određenu vrstu tretmana kao što su strukovne medicinske sestre kozmetičari-estetičari pod nadzorom dermatologa. Tretmanu prethodi dermatološki pregled tokom kojeg dermatolog postavlja dijagnozu kožnog obojenja, propisuje terapiju i izdaje uput za određeni tretman na osnovu kojeg ga medicinska sestra kozmetičar-estetičar sprovodi. Upotreba određenih supstanci kao što su npr. retinoidi ili Sona gel (sadrži aktivnu supstancu adapalen, koja pripada grupi retinoida i ima antizapaljensko dejstvo koje ublažava simptome osetljivosti i nadraženosti kože) može pojačati dejstvo pilinga, a rizik od neželjenih efekata ove procedure je potrebno smanjiti na minimum. Stoga, dermatolog je u obavezi da obavesti svog saradnika (strukovnu medicinsku sestru kozmetičara-estetičara) o propisanoj terapiji kao i o propisanoj kućnoj nezi koju pacijent koristi do momenta kada dolazi na tretman.

Studija slučaja

Ova terapijska studija slučaja je sprovedena tokom maja 2021. godine u Gradskom zavodu za kožne i venerične bolesti u Beogradu na odeljenju primenjene dermatološke terapije u saradnji i pod nadzorom lekara dermatologa i stručnog osoblja (struk. med. sestara kozmetičara-estetičara).

Anamneza

U ovoj studiji učestvovala je osoba ženskog pola, stara 19 godina, fototipa kože 3, sa postaknoznim atrofičnim ožiljcima. Pacijentkinja je dala formalnu pisanu saglasnost za sprovođenje terapije i praćenje svih efekata terapije, kao i fotografisanje lica tokom terapije i oporavka. Upoznata je sa prirodom bolesti, tokom postupkom lečenja, rizicima i koristima tretmana, praćenju i prognozi za izlečenje i očekivanim krajnjim efektima.

Pacijentkinja je dve godine unazad dermatološkom terapijom lečena od adolescentnih akni koje su rezultirale pojavom atrofičnih ožiljaka. Do trenutka izvođenja tretmana pacijentkinja je koristila topikalni tretinoin 0,01%. Porodična anamneza u smislu akni i postaknoznih ožiljaka je negativna.

Dijagnoza i lečenje

Kožom dominiraju *boxcar* i *rolling* atrofični ožiljci pretežno u regiji donje vilice. Pacijentkinja je nakon dermatološkog pregleda upućena na tretman hemijskog pilinga trihlorsirćetnom kiselinom. Terapijska procedura u ovom slučaju podrazumevala je samostalni tretman trihlorsirćetnom kiselinom – nanošenje 50% rastvora trihlorsirćetne kiseline na atrofične regije uz konstantno praćenje frostinga (*od strane struk.med. sestara kozmetičara-estetičara.*) i stanja pacijenta.

Protokol rada

Postupak se sprovodi nakon čišćenja kože sredstvima za uklanjanje viška sebuma i šminke sa površine kože i dezinfekcije antiseptičnim sredstvom. Sledeći korak podrazumeva nanošenje rastvora TCA štapićima sa pamučnom vatom na celo lice u 5 koraka, posmatranje kože i čekanje pojave prvih znakova frostinga. Nakon pojave oblačastog frostinga, nanosi se još jedan sloj kiseline, a treći sloj se nanosi samo na područje donje vilice gde su atrofični ožiljci najizraženiji. Zbog mogućnosti pojave intenzivnog osećaja pečenja pacijentkinja može da se rashlađuje lepezom. Krajnju tačku tretmana predstavlja pojava uniformnog frostinga, nakon čega se nanosi na kožu *post peel* maska čija je uloga da ublaži osećaj pečenja kože usled dejstva kiseline. Pacijentkinji se savetuje upotreba blagih čistača kože, pantenol emulzija, obavezna upotreba proizvoda za zaštitu kože od sunca, kao i maksimalno izbegavanje izlaganja suncu u narednih sedam dana.

Tok tretmana

Priprema rastvora: rastvor TCA se priprema po standardnoj proceduri. Nedosledne pripreme rezultirale su nenamerno visokim koncentracijama rastvora TCA i za posledicu imale stvaranje ožiljaka. Pristup težina/zapremina postao je standard u objavljenoj literaturi i treba ga koristiti u gotovo svim okolnostima (11). Pomenuta metoda težina/zapremina podrazumeva da se željena koncentracija TCA kristala u gramima, prema propisu Farmakopeje Sjedinjenih Američkih Država, pomeša sa dovoljnom količinom destilovane vode kako bi se dobilo 100 ml rastvora. Na primer, 35% rastvor TCA se priprema razblaživanjem 35 g TCA kristala

u destilovanoj vodi do ukupne zapremine 100 ml. Nasuprot tome, dodavanje 35 g TCA u 100 ml vode ili 35 g u dovoljno vode da se napravi 100 g rastvora su primeri pogrešnih metoda pripreme. Kada se pripremi, rastvor je stabilan najmanje 6 meseci na sobnoj temperaturi ili u frižideru. TCA treba skladištiti u staklenoj posudi, jer je TCA korozivna. Može se koristiti ćilibarno ili prozirno staklo, jer je utvrđeno da TCA nije osetljiva na svetlost (11). Rastvor TCA je uvek potrebno dobro zatvoriti, jer isparavanje može izazvati povećanje koncentracije rastvora, a same pare trihlorsirćetne kiseline mogu delovati iritabilno u radnoj prostoriji. Dostupna su mešana komercijalna rešenja TCA, kao i formulacije paste, ali ove formulacije nemaju prednost u odnosu na pravilno pripremljen rastvor TCA.

Priprema kože: budući da proizvodi za negu kože koji sadrže uljanu fazu zajedno sa kompaktnim keratinom na površini kože stvaraju prepreku prodiranju rastvora, tretman počinje čišćenjem kože sredstvima za uklanjanje nečistoća na površini kože i dezinfekcijom kože antiseptikom, nakon čega strukovna med. sestra kozmetičar-estetičar vrši komedoekspresiju kako bi se pore očistile od viška sebuma i keratinskih naslaga i kako bi piling prodirao u dublje slojeve kože i mesta inflamacije i infekcije *Cutibacterium acne* čime se postiže potpuni efekat.

Zaštita očiju: s obzirom da su rastvori hemijskog pilinga nagrizajući, preporuka je da se oči zaštite pre početka tretmana oftalmološkom mašću, jastučićima od gaze i trakom ili zaštitnim naočarima, i da se s prekidima prate tokom cele procedure. Ako se piling izvodi direktno na kožu oko očiju, potrebno je obratiti veliku pažnju na pozicioniranje glave i nanošenje rastvora tako da se izbegne nenamerno prodiranje jedinjenja u oči. Glava pacijenta može biti podignuta do ugla od 30 stepeni, a polusuvi aplikator se koristi za nanošenje rastvora unutar 5 mm od ivice kapaka. U slučaju nenamernog izlaganja, na raspolaganju uvek treba biti posuda sa sterilnom vodom za ispiranje očiju.

Sledeći korak je nanošenje rastvora trihlorsirćetne kiseline na kožu. Kiselina se nanosi isključivo kružnim pokretima da bi se postigla ista koncentracija kiseline na svakom centimetru kože. Kiselina se nanosi pamučnom gazom ili štapićima sa vatom na vrhu u pet koraka i to: leva polovina čela i slepoočni deo; desna polovina čela i slepoočni deo; levi obraz; desni obraz; centralni deo lica (nos, perioralna regija i brada).

Samo prvi sloj pilinga nanosi se u 5 koraka dok se ostali slojevi nanose u 3 koraka: čelo; leva strana lica; desna strana lica. Piling se obično nanosi u tri sloja, a četvrti sloj, ukoliko je neophodan, nanosi se samo na izuzetno problematična mesta. Samo prvi sloj pilinga se može naneti na okoloočnu regiju.

Promene na koži i senzitivni utisci u toku tretmana:

Prvi sloj: Blagi svrab i peckanje. Čekaju se znaci frostinga.

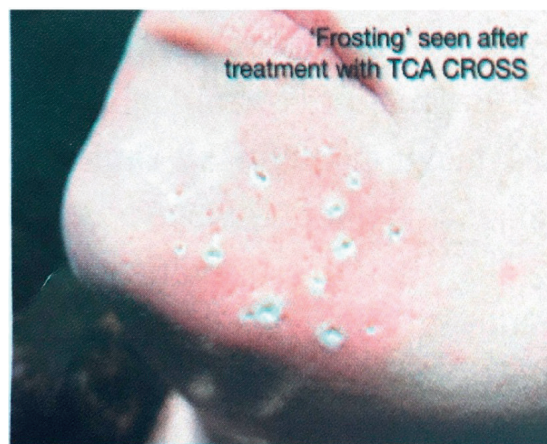Drugi sloj: Već se javlja oblačati frosting.

Treći sloj: Jak osećaj pečenja, uglavnom je prisutan uniformni frosting, ali može se javiti i sivo-beli frosting. Hladiti pacijenta.

Četvrti sloj (nanosi se samo na posebno ugrožena mesta): koža je izuzetno bolna i veoma peče. U većini slučajeva javlja se sivo-beli frosting.

Poslednji korak u tretmanu je nanošenje *post peel* maske koja zahvaljujući svom sastavu (sadrži ureu, vitamin C, fitinsku kiselinu, vitamin A i selen) stimuliše regeneraciju kože i ima antioksidantno dejstvo. Pacijentu se savetuje izbegavanje UV zračenja i obavezna upotreba preparata za zaštitu kože od sunca sa odgovarajućim faktorom zaštite od sunca / UVB zračenja (engl. *sun protection factor*, SPF).

Frosting, krajnja tačka tretmana: dok se koža tretira, dolazi do pojave bele boje ili „mraza“ usled koagulacije epidermalnih i dermalnih proteina na površini kože, ova pojava naziva se frosting. Difuzno crvenilo sa laganim oblačasto-belim tragovima koje nestaje za 10 do 15 minuta ukazuje na površnu povredu (epidermis) i generalno je željena krajnja tačka kod upotrebe rastvora TCA koncentracije manje od 35% (slika 2.). Uniformni beli frosting ukazuje na epidermalnu i papilarnu dermalnu povredu i krajnja je tačka za 35–40% TCA piling, a takođe nestaje tokom 10–15 minuta. Sivo-beli frosting ukazuje na duboku papilarnu do retikularnu dermalnu povredu i krajnja je tačka za pilinge srednje dubine sa 50% TCA. Ovaj frosting obično nestane za 40–45 minuta. Za površinske pilinge koji koriste 10–30% TCA poželjna je pojava ravnomernog crvenila ili svetlo beličasti film, pa je ponovna primena na neravna ili nereagujuća područja tokom istog tretmana moguća.



Slika 2. – Pojava tačkastog frostinga nakon primene TCA, prisutni su ice pick ožiljci (Ignjatović, 2021)

Ovi tretmani mogu se bezbedno ponavljati u intervalima od 1 do 2 nedelje i često se primenjuju u seriji od oko šest tretmana, počevši od niskih koncentracija i povećavajući koncentraciju TCA rastvora u konsultaciji i sa preporukom lekara dermatologa. Ponovnu primenu TCA ne treba izvoditi najmanje 6 meseci, a većini pacijenata nije potrebno ponovno lečenje nekoliko godina.

Nega kože nakon tretmana TCA pilingom

Cilj dobre postoperativne nege je sprečiti ili umanjiti komplikacije i obezbediti raniji oporavak pacijenta od procedure. Ovo je najvažnije kod pacijenata tamnije puti, kod kojih su promene pigmentacije česte. Većini pacijenata su važna detaljna uputstva za održavanje postignutih rezultata (7). Kod površinskog pilinga edem, eritem i deskvamacija traju do 3 dana, dok kod dubokog pilinga traju između 5 i 10 dana. Za negu kože se preporučuju blagi sapuni i sredstva za čišćenje bez sapuna (bez alkalnih soli viših masnih kiselina) (7). Nega kože nakon površinskog TCA pilinga je minimalna, a sastoji se od rutinskog nežnog čišćenja (16). Pacijenti se obično mogu odmah vratiti normalnim aktivnostima i mogu koristiti što blaže, skoro pH neutralne hidratantne kreme bez kozmetički aktivnih suspcanci i kozmetiku za prikrivanje eritema. Tretinoin se obično ne sme primenjivati prvih 3–7 dana kako bi se izbegla dalja iritacija zaceljjuće kože (7, 16). Kada je u pitanju nega kože nakon srednje dubokog hemijskog pilinga trihlorsirćetnom kiselinom, ona podrazumeva nanošenje tankog sloja antibiotika ili vazelina tri do pet puta dnevno nakon nežnog čišćenja. Počevši od 4. do 5. dana, vlažni zavoji koji se stavljaju dva puta dnevno nakon čišćenja mogu pomoći u oporavku od pilinga. Vlažne obloge sa kalaminom mogu smiriti kožnu reakciju u vidu svraba ili peckanja (7). Kalamina je losion u vidu suspen-

zije cink-oksida i gvožđe-oksida sa adstringentnim i antipruritičnim dejstvom (7, 17). Nanošenje masti između vlažnih zavoja treba nastaviti i ni u kom trenutku ne sme se dozvoliti stvaranje kore. Ponovna epitelizacija bi trebalo da se završi za 7–10 dana, nakon čega se primena antibiotika/vazelina može prekinuti. Nakon toga nega se nastavlja sa nežnim sredstvima za čišćenje, hidratantnim kremama i pilingom, uz rutinsko nanošenje tretinoina ili kremo-va za negu na bazi glikolne kiseline (7). Pacijentima treba naglasiti da ne smeju češati kožu ili ljuštiti kožu sami. Ukoliko je prisutan jak osećaj toplote, koji se može razviti usled inflamacije, može se pacijentu u dogovoru sa lekarom preporučiti analgetik po potrebi (7).

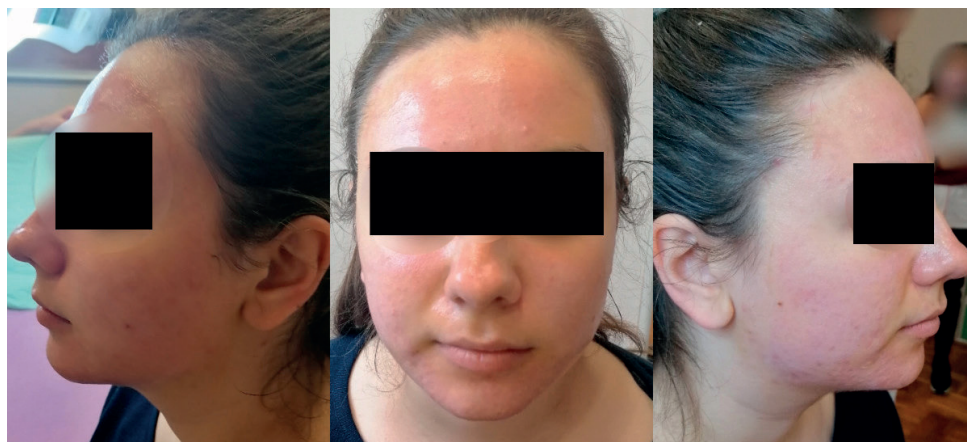Zaštita od sunca korišćenjem preparata sa potrebnim faktorom zaštite je obavezna kako bi se smanjila postinflamatorna hiperpigmentacija (7, 16).

Rezultati

Nakon samo jednog tretmana trihlorsirćetnom kiselinom prisutan je značajno manji broj aktivnih lezija akni, ublažena je inflamacija i oblici atrofičnih ožiljaka koji su bili najzastupljeniji, *rolling* i *boxcar* ožiljci su znatno manje vidljivi. Koža je sveža, glatka i značajno ravnija. Nema pojave postinflamatornih hiperpigmentacija. Pacijentkinja je u potpunosti zadovoljna rezultatima tretmana.

Proces oporavka kroz sedam dana nakon tretmana

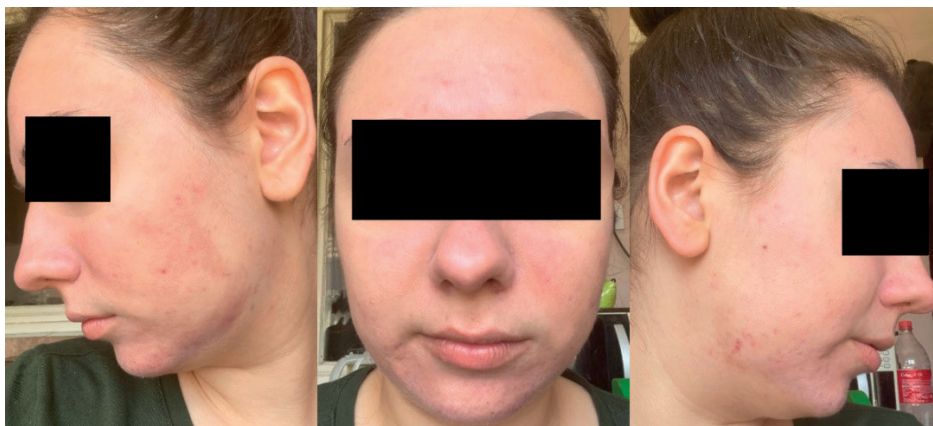U prilogu su fotografije procesa oporavka praćenog kroz sedam dana nakon tretmana kao rezultat primenjene terapije. Na slici 3. može se primetiti blago crvenilo i sedefasti odsjaj kože kao posledica frostinga (koagulacije belančevina na površini kože) neposredno posle tretmana.



Slika 3. – Izgled kože neposredno nakon tretmana

Prvog dana nakon tretmana (slika 4) može se primetiti da je koža i dalje blago beličasta. Takođe,

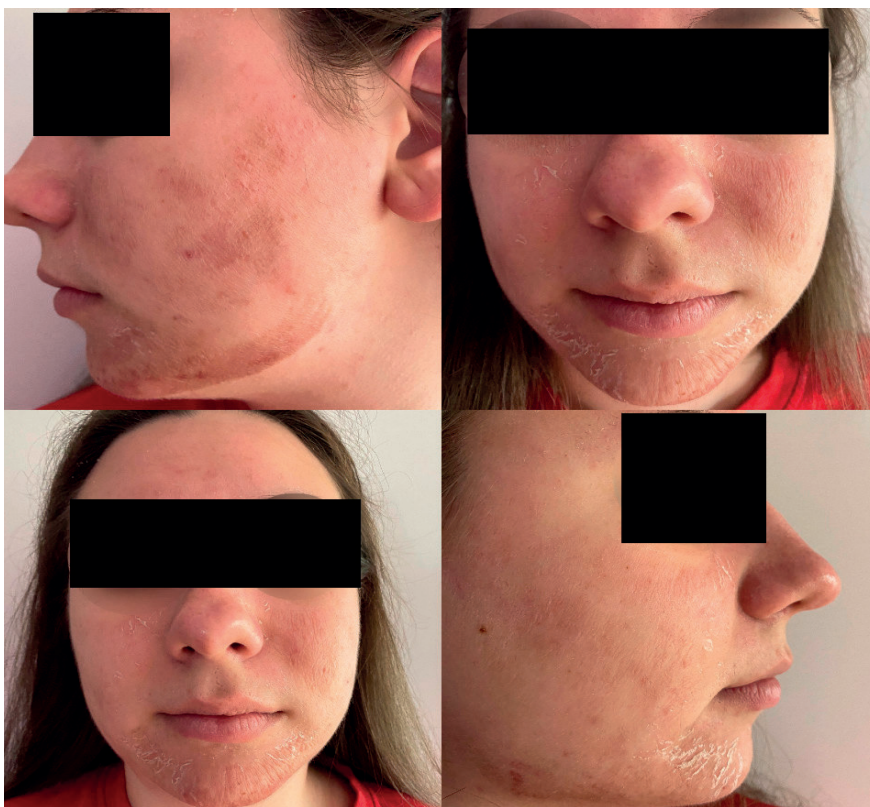
izgled kože nagoveštava početak procesa keratinizacije. Upalni procesi (akne) su se značajno smanjili.



Slika 4 . – Izgled kože prvog dana nakon tretmana

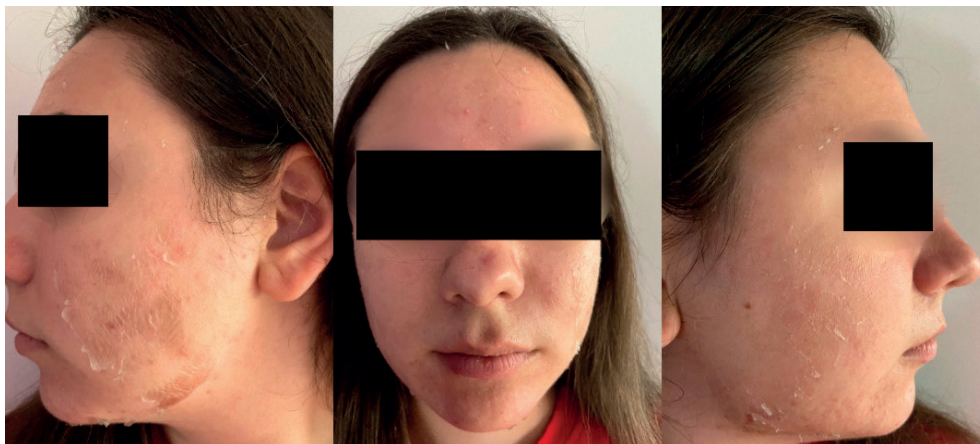Dva dana nakon tretmana (slika 5) primećuje se tamna prebojenost kože i intenzivno ljušćenje u područjima brade i donjovilične kosti, kao i na spoljnoj

strani obraza (problematične regije kojima dominiraju *boxcar* i *rolling* ožiljci na koje se nanosio i četvrti sloj kiseline).



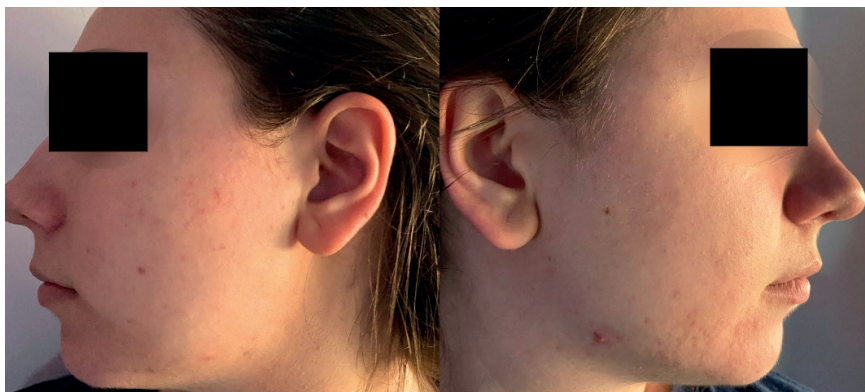Slika 5. – Drugi dan od tretmana

Trećeg dana od tretmana koža se već ljušti u „komadu“, (slika 6).



Slika 6. – Izgled kože tri dana nakon tretmana

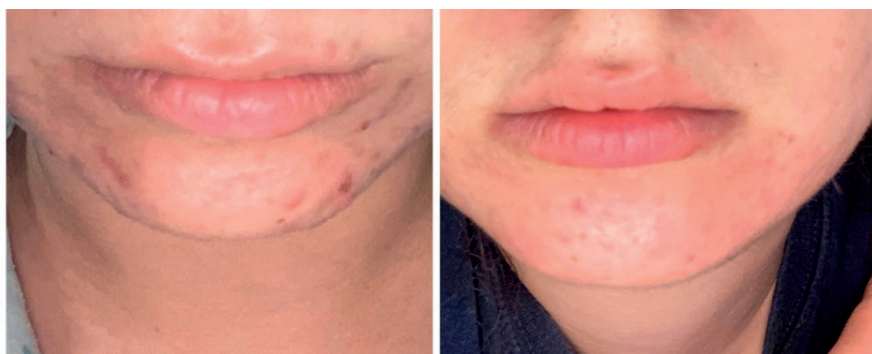Sedam dana nakon tretmana (slika 7), koža je potpuno oporavljena sa vidnim poboljšanjem u smislu upalnih akni i ožiljaka.



Slika 7. – Izgled kože nakon procesa oporavka (sedam dana nakon tretmana)

Na slici 8 je prikazano stanje kože pacijentkinje pre tretmana i nakon sedam dana oporavka od

tretmana. Jasno je vidljivo da su oblici atrofičnih ožiljaka u značajnoj meri smanjeni.



Slika 8. – Izgled kože pre (levo) i posle (desno) jednog tretmana trihlorsirćetnom kiselinom

Diskusija rezultata

Etiologija nastanka atrofičnih ožiljaka od akni nije u potpunosti razjašnjena. Ne postoji korelacija između učestalosti i težine akni i stepena nastanka ožiljaka. To je razlog zašto neki pacijenti nakon lečenja akni razvijaju ožiljke, a drugi ne. Ožiljci se mogu razviti u bilo kojoj fazi akni i obično su trajni. Opšte je poznato da rano lečenje inflamatornih i nodulo-cističnih akni generalno pomaže u sprečavanju razvoja ožiljaka nakon akni. Smatra se da su ožiljci nakon akni povezani sa ozbiljnošću akni i odlaganjem intervencije (5). Piling TCA izaziva denaturaciju proteina, takozvanu keratokoagulaciju, što se vidi kao frosting tokom aplikacije pilinga. Koliko će duboko u kožu piling prodrati zavisi od njegove koncentracije, nanetih slojeva, kao i od načina pripreme kože. U koncentraciji od 10% do 20% TCA ne prodire dublje od granulacionog sloja, dok koncentracije iznad 20% do 30% prodiru duž svih slojeva epiderma. Veće koncentracije od 40% i 50% prodiru duž svih slojeva epiderma, ali zahvataju i papilarni sloj derma. I na kraju, koncentracije TCA veće od 50% zalaze u dublje slojeve kože do retikularnog derma. Što je prodor veći, veće je oštećenje koje će nastati na koži, a samim tim češće može doći do neželjenih reakcija i dužeg oporavka kože. Zbog toga je zlatna sredina za TCA piling do 35%, koji zavisi od vrste ožiljaka, tehnike aplikacije i protokola može dati zaista vidljive i lepe rezultate. Potrebno je uraditi od 3 do 6 tretmana. Treba napomenuti još da je ovaj piling odličan izbor za osobe svetlije puti, ali da ga treba izbegavati kod osoba sa tamnijom kožom zbog sklonosti ka pojavi hiperpigmentacija. Piling se može primenjivati i lokalno samo na ožiljke ili područje koje je zahvaćeno ožiljcima (6, 7).

Naši rezultati, prikazani sukcesivno od prvog dana tretmana do sedmog dana pokazuju upravo ceo proces ljušćenja kože i oporavka u skladu sa očekivanjima i malim odstupanjima u odnosu na podatke iz literature. Nakon samo jednog tretmana sa očekivanim brojem dana procesa oporavka kože postignuti su rezultati koji se prema literaturi mogu očekivati tek nakon 3. tretmana. Neki autori smatraju da je praćenje frostinga (npr. intenzitet boje i vreme potrebno da izbledi) pouzdan pokazatelj dubine ljušćenja. Drugi sugerišu da se dubina povrede ne može proceniti samo na osnovu boje, i da je ovaj pokazatelj nepouzdan. Prateći frosting, koji je direktan pokazatelj dubine povrede i dubine ljušćenja kože u toku tretmana, vezano za očekivani proces oporavka kože, tok oporavka je bio u skladu sa podacima iz literature. S obzirom da praćenje frostinga diktira dubinu povrede i prodora, trihlorsirćetna kiselina predstavlja bezbedno i pouzdano sredstvo

za hemijski piling. Iako se ponekad donosi odluka o ponovnoj primeni TCA na područja sa manje vidljivim frostingom, to dovodi do povećane koagulacije proteina i ranjavanja i generalno je nepotrebno ako to područje nije propušteno pri prvoj primeni. Ponovna primena može, međutim, biti korisna u odabranim područjima oštećenim suncem sa smanjenom penetracijom, poput onih sa aktiničkim keratozama. Nakon pilinga koža se regeneriše kroz 5 stadijuma: koagulacija i inflamacija u površinskim slojevima, reepitelizacija površinskih i srednje dubokih slojeva, granularno formiranje tkiva na nivou dermisa – srednje duboki i duboki sloj, ontogeneza na nivou dermisa – srednje duboki i duboki sloj, remodeliranje kolagena na nivou dermisa u dubokim slojevima (18).

U našoj studiji tok oporavka nisu pratile komplikacije i neželjeni efekti, tretirana koža je zdrava, sveža i sa znatno manje ožiljnog tkiva iz čega se može zaključiti da se proces regeneracije odvio bez odstupanja.

Autori Nguyen T.N & Rooney, 2000. tvrde da se nekoliko ponovljenih primena 15–25% TCA može izvoditi u intervalima od 3 minuta tokom istog tretmana kako bi se izazvao veći eritem i frosting i poboljšali klinički rezultati (11). Služeći se ovom tehnikom samo na „problematičnim“ regijama postigli smo značajnije rezultate u odnosu na one koji su se mogli očekivati bez njene primene.

Kontraindikacije hemijske eksfolijacije TCA uključuju: pozitivnu anamnezu alergijskih reakcija na agense hemijskog pilinga, otvorene ulceracije i rane, skorou upotrebu lekova za tretiranje akni (npr. tretinoin), pacijente sa psorijazom, atopijskim dermatitisom, pacijente izložene radijacijskim zračenjima ili one koji su skoro imali operaciju lica. Ovi pacijenti generalno nisu kandidati za hemijski piling. Specijalno razmatranje je takođe neophodno kod pacijenata koji su skloni sporom zarastanju rana (dijabetičari) (19).

Sa konstantom disocijacije proteina (pKa) od 0,52, TCA je relativno jača od alfa hidroksi kiselina (AHA) (što je niži pKa, jača je kiselina). Za poređenje, glikolna kiselina ima pKa od 3,83, mlečna kiselina ima pKa 3,86, a limunska kiselina ima pKa 3,13. Trihlorsirćetna kiselina takođe ima veći potencijal od AHA da izazove povrede kože na srednjem ili dubokom nivou, u zavisnosti od koncentracije i načina primene (13).

Procedura koja kombinuje TCA i dermaroler (pixel peel) nažalost nije od pomoći u lečenju *ice pick* ožiljaka, koji se protežu duboko u dermis, a ponekad i u potkožno tkivo. Pošto su ožiljci od akni polimorfni i različite vrste ožiljaka od akni mogu biti prisutne kod istog pacijenta u isto vreme, ne postoji nijedna efikasna tehnika dostupna za različite

vrste ožiljaka, pa se kombinuje više tehnika (5). S druge strane, primena TCA na ovu vrstu ožiljaka može dovesti do izvesnog manjeg poboljšanja u odnosu na ostale tipove atrofičnih ožiljaka (6, 7). Kombinovanjem subcizivne tehnike tretiranja kože sa TCA, umanjuje se zastoj u obnavljanju kože. Prema autorima Kaur J & Kalsy J, 2014., subcizivna tehnika tretiranja kože ima zastoj u obliku eritema, edema i kore, pa je uporediva sa drugim postupcima obnavljanja kože koji takođe imaju zastoj od nekoliko dana. Kombinovanjem ovog postupka sa TCA autori su za rezultat dobili jednostavnu, sigurnu, isplativu proceduru, koja ne zahteva skupu specijalizovanu opremu i materijale (1).

Hemijski piling inhibira tirozinazu, kolagenazu i elastazu, enzime odgovorne za sintezu pigmenta melanina i razgradnju kolagena. Utvrđeno je da TCA i mlečna kiselina primenjene u odnosu TCA : mlečna kiselina = 1 : 2, ispoljavaju snažnu sinergističnu aktivnost u inhibiciji tirozinaze i kolagenaze. U istom odnosu ovakav piling ne dovodi do značajne promene ispoljavanja biomarkera inflamacije (IL 1a, 6, 8). Naprotiv, ova kombinacija pojačava ispoljavanje faktora rasta što omogućava lakšu reparaciju epidermalne barijere (20, 22).

Dodatno, hemijski pilinzi se mogu lako kombinovati sa drugim postupcima obnavljanja i podmlađivanja, često pružajući sinergistički tretman i veću fleksibilnost u prilagođavanju tretmana specifičnih za potrebe i stanja pacijenata. Hemijski piling ima nisku stopu komplikacija i popularan je zbog niskih troškova i tehnike koju je lako naučiti da se postigne odgovarajuća dubina ljušćenja, sa određenim histološkim nivoom ili težinom (9, 10).

Imajući u vidu sve napred izneto i rezultate ove studije slučaja, gde je korišćen hemijski piling sa TCA kao sredstvom, opravdan je ovaj izbor kao bezbedan i kao procedura hemijskog pilinga koja će dati povoljne i očekivane rezultate.

Zaključci

Zlatni standard za hemijska sredstva za izvođenje pilinga je TCA. Ova procedura je dobro proučena i daje mnogo mogućnosti za izvođenje površinskih, srednjih i dubokih pilinga. Trihlorsirćetna kiselina je stabilna, jeftina i ne izaziva sistemsku toksičnost. Procedura se lako izvodi, jer dubina ljušćenja korelira sa intenzitetom kožnog „mraza“ i nema potrebe za neutralisanjem TCA pilinga. Ako se pravilno izvode, TCA pilinzi i dalje su sigurna i pouzdana metoda za postizanje histološkog i kliničkog poboljšanja kože. Poseban oprez je potreban kada se kao jedini agens koristi TCA u većim koncentracijama (iznad 50%), jer opada njegova predvidljivost i manje je sigurna metoda koju mogu da

sprovode isključivo lekari dermatolozi, koji imaju dugogodišnje iskustvo.

Skraćenice korišćene u tekstu:

TCA (*Trichloroacetic acid*) – Trihlorsirćetna kiselina

SPF (*Sun Protection Factor*) – Faktor zaštite od sunčevog zračenja

Literatura

1. Kaur J, Kalsy J. Subcision plus 50% trichloroacetic acid chemical reconstruction of skin scars in the management of atrophic acne scars: A cost-effective therapy. *Indian Dermatol Online J.* 2014;5(1):95-7. doi:10.4103/2229-5178.126053. PMID: 24616873;
2. Bjekić M. Nega kože u dermatologiji. Autorsko izdanje. Beograd, 2013. ISBN: 978-86-903049-1-2
3. Isailović G, Bjekić M, Adamović A. Dermatologija sa osnovama medicinske nege. Autorsko izdanje. Beograd, 2007. ISBN: 978-86-909357-2-7
4. Sharquie EK, Noaimi A, Al-Janabi AE. Treatment of Active Acne Vulgaris by Chemical Peeling Using TCA 35%. *J. Cosmet. Dermatol. Sci. Appl.* 2013;3:32-35. doi:10.4236/jcdsa.2013.33A2008.
5. Ullah I, Paracha MM, Zahoor H, Khan D. Efficacy and safety of cross technique with 100% TCA and dermaroller technique in the treatment of post acne scars. *Journal of Medical Sciences* 2020; 28(1): 68–71. .
6. Ignjatović M, Milosavljević M. Tretman ožiljaka od akni. *Estetik pro.* 2021; 28:35-7. ISSN: 2406-3223
7. Khunger N. Standard guidelines of care for chemical peels. *Indian J Dermatol Venereol Leprol.* 2008;74:S5-S12. PMID:18688104
8. Goodman GJ, Baron JA. Postacne scarring: A qualitative global scarring grading system. *Dermatol Surg.* 2006;32:1458–66. doi:10.1111/j.1524-4725.2006.32354.x.
9. Puri N. Comparative study of 15% TCA peel versus 35% glycolic acid peel for the treatment of melasma. *Indian Dermatol Online J.* 2012;3:109-13. doi:10.4103/2229-5178.96702.
10. Ghersetich P, Teofol LM, Gantcheva M. Chemical peeling: How, when, why? *J Eur Acad Dermatol Venerol.* 1997;8:1–11. doi:10.1007/978-3-662-07131-1_107
11. Nguyen T.H, Rooney A. J. Trichloroacetic acid peels. Department of Dermatology, Mayo Clinic, Rochester, Minnesota. *Dermatol Ther.* 2000; 13:173–82. doi:10.1046/j.1529-8019.2000.00020.x.
12. Hayes DK, Berkland ME, Stambough KI. Dermal healing after local skin flaps and chemical peels.

Arch Otolaryngol Head Neck Surg 1990;116:794. doi: 10.1001/archotol.1990.01870070042007

13. Monheit GD. Medium depth chemical peeling. In: Coleman WP, Lawrence N. Skin resurfacing. Baltimore; 1998; 57-70. doi:10.1016/S0733-8635(05)70282-5.

14. Garg Garg S, Baveja S. Combination therapy in the management of atrophic acne scars. J Cutan Aesthet Surg. 2014 Jan;7(1):18-23. doi:10.4103/0974-2077.129964. PMID: 24761094

15. Szalay, L.V. Treatment of acne scarring by combined dermabrasion and chemical peel. Plastic and Reconstructive Surgery. 1987;79(2):307-8. doi:10.1097/00006534-198702000-00044.

16. Brody, Harold J. Chemical peeling and resurfacing. St. Louis, 1997. ISBN: 978-0-8151-1261-7 0-8151-1261-0

17. British national formulary: BNF 69 (69 ed.). British Medical Association. 2015; 801. doi:10.7748/ns.31.10.64.s47.

18. Milanović I. Kozmetologija – priručnik za teorijsku nastavu. Autorsko izdanje. Beograd, 2021. ISBN 978-86-903272-0-1 Samargandy S, Raggio B.S. Skin Resurfacing Chemical Peels. *University of Toronto*; 2019. PMID:31613532 Bookshelf ID: NBK547752

19. Bhardwaj V, Sharma K, Maksimovic S, Fan A, Adams-Woodford A and Mao J. Professional-Grade TCA-Lactic Acid Chemical Peel: Elucidating Mode of Action to Treat Photoaging and Hyperpigmentation. Front. Med. 2021;8:617068. doi:10.3389/fmed.2021.617068.

20. Rakic I, Lapiere CM, Nusgens BV. Comparative caustic and biological activity of trichloroacetic and glycolic acids on keratinocytes and fibroblast *in-vitro*. Skin Pharmacol Appl Skin Physiol. 2000;13:52-9. doi:10.1159/000029908.

21. Wang Y, Hao MM, Sun Y, Wang LF, Wang H, Yhang YJ, et al. Synergistic promotion on tyrosinase inhibition by antioxidants. Molecules. 2018;23:1-13. doi:10.3390/molecules23010106.

Korespondent: Isidora Milanović, e-mail: i.milanovic007@gmail.com

Corresponding author: Isidora Milanović, e-mail: i.milanovic007@gmail.com