

DOI: 10.5937/halo26-28178

UDC: 616.98-022.3:578.836

Todorović G, i sar.
SARS-COV-2 u
porodici. Halo 194.
2020; 26(3):143-148.

PRIKAZ BOLESNIKA

TRANSMISIJA VIRUSA SARS-COV-2 U PORODICI

Gordana TODOROVIĆ¹, Aleksandar JOLDŽIĆ¹, Slađana ANĐELIĆ¹, Darko NEDELJKOVIĆ²

¹Gradski zavod za hitnu medicinsku pomoć, Beograd, Srbija; ²Dom zdravlja Voždovac, Beograd, Srbija

SAŽETAK

Uvod/cilj Teški akutni respiratorni sindrom izazvan koronavirusom 2 (SARS-COV-2), predstavlja novu bolest respiratornih puteva - korona virusnu bolest 2019 (COVID 19). Virus iz familije Coronaviridae, velike kontagioznosti i virulencije za kratko vreme zavladao je svetom, dovodeći do pandemije 2019/2020. Prikazujemo transmisiju ove bolesti u porodici, kod pacijenata različite starosti, pola, kliničke slike i objektivnog statusa, ali različitog načina zaražavanja.

Prikaz bolesnika Opisana su tri pacijenta, različite ali specifične simptomatologije za koronavirusnu bolest. Dijapazon simptoma kretao se od malaksalosti, gubitka apetita bez drugih izraženijih tegoba kod najmlađeg i najlakše obolelog bolesnika, do groznice, visoke febrilnosti, dijareje, bolova u mišićima i grudnom košu pri inspirijumu, kod najstarijeg bolesnika. Dominantni simptomi kod treće osobe bili su suv, neproduktivan kašalj, nedostatak vazduha, kratak dah pri naporu uz preznajavanje, glavobolja i afebrilnost, uz radiografski verifikovanu obostranu pneumoniju. Laboratorijske analize (leukopenija, limfocitopenija sa povećanim vrednostima C- reaktivnog proteina, sedimentacije eritrocita i laktat dehidrogenaze) ukazale su na virusnu infekciju, visoko suspektnu na SARS-COV-2, koja je potvrđena testom reakcije u realnom vremenu (RT-PCR) kod sva tri bolesnika. Nakon hospitalizacije na odeljenju pulmologije KBC "Zemun" i primene simtomatske, antivirusne i antibiotske terapije, dolazi do regresije bolesti i negativizacije RT-PCR testova.

Zaključak: SARS-COV 2 je sasvim izvesno vrlo agresivan, potentan izazivač koronavirusne bolesti. Predhodno opisani slučajevi, potvrđuju mogućnost brzog zaražavanja u okviru porodice, direktnim i indirektnim putem, kao i polimorfnost kliničke slike, laboratorijskih nalaza i objektivnog statusa obolelih. Primeri iz naše prakse slični su po simptomatologiji i dostupnim rezultatima slučajevima iz drugih područja pogođenih pandemijom.

Ključne reči: pandemija SARS-COV2, RT-PCR test, intersticijalna pneumonija.

Rad primljen: 28.08.2020.

Prihvaćen: 01.12.2020.

Korespondencija:

Gordana Todorović
Gradski zavod za hitnu
medicinsku pomoc
Franše dEperca 5
11000 Beograd
Srbija
Tel. +381 11 3615 015
E-mail: nesa58@gmail.com

UVOD

Teški akutni respiratorni sindrom izazvan koronavirusom 2 (SARS-COV-2), (engl.severe acute respiratory syndrome coronavirus 2) predstavlja novu bolest respiratornih puteva nazvanu korona virusna bolest 2019 (covid 19). To je treća cirkulišuća bolest u svetu izazvana korona virusom (CoV), pored već poznatog teškog akutnog respiratorog sindroma (SARS-CoV) i respiratorog sindroma srednjeg istoka (MERS-CoV) [1]. Otkriven je u Kini, u gradu Vuhan, u provinciji Hubei krajem 2019. godine nakon čega dovodi do pandemije 2019/2020. [2].

Ovaj virus velike kontagioznosti i virulencije, za kratko vreme doveo je do globalnog povećavanja broja zaraženih i velikog opterećenja celokupnog zdravstvenog sistema.

Opšte prihvaćen stav je da se oboljenje širi interhumano, nakon direktnog kontakta sa inficiranom osobom ili indirekto preko kontaminiranih ruku ili predmeta, iako postoje dokazi da se može preneti i vazdušnim, fekalnim ili intrauterinim putem [3]. Inkubacioni period iznosi od 1 do 14 dana, u proseku 5,2 dana [4]. Kliničke manifestacije su polimorfne, a težina bolesti varira od asptomatske do kritične (sa mortalitetom većim od 50%) [5].

Inicijalni laboratorijski skrining pacijenta je od ključnog značaja za ranu dijagnozu COVIDA-19, ali i za procenu stepena težine bolesti i njene progresije. Lista preporučenih laboratorijskih parametara u detekciji COVID-19 prikazana je u tabeli 1 [6].

Polimeraza lančane reakcija u realnom vremenu (Real time PCR) jedna je od najtačnijih metoda za detekciju koronavirusa. Za testiranje se, uzima uzorak iz gornjih i donjih respiratornih puteva (nazofaringealni i orofaringealni bris, sputum, endotrahealni aspirat, bronhoalveolarni lavat) ali se virus može dokazati i u stolici i u krvi [7].

RTG pluća ukazuje na nespecifične znake virusne, intersticijalne pneumonije (mrljaste, nejasno ograničene senke), i zato prednost u dijagnostici ima kompjuterizovana tomografija (CT) pluća. CT nalaz varira, od početnih promena u vidu multifokalnih, krpastih senki (zatamnjenja) do proširenja, konsolidacija koje u najtežim slučajevima pokrivaju sve veće površine pluća, dajući sliku difuznog zatamnjenja ("belo plućno krilo") [8].

Tabela 1. Lista preporučenih laboratorijskih parametara u detekciji COVID-19 [6]

Laboratorijski test	Glavna odstupanja uočena kod odraslih pacijenata sa nepovoljnim ishodom COVID-19	Potencijalni klinički značaj
Kompletna krvna slika	Povišen broj leukocita Povišen broj neutrofila Snižen broj limfocita Snižen broj trombocita	Bakterijska (super)infekcija Bakterijska (super)infekcija Smanjen imunološki odgovor na virusnu infekciju Potrošna (diseminovana) koagulopatija
Albumin	Snižen	Poremećena funkcija jetre
Laktat-dehidogenaza	Povišena	Oštećenje pluća i/ili drugih organa
Alanin-aminotransferaza	Povišena	Oštećenje jetre i/ili drugih organa
Alspartat-aminotransferaza	Povišena	Oštećenje jetre i/ili drugih organa
Ukupan bilirubin	Povišen	Oštećenje jetre
Kreatinin	Povišen	Oštećenje bubrega
Srčani troponin	Povišen	Oštećenje srca
D-dimer	Povišen	Aktivacija koagulacije i/ili potrošna koagulopatija
Protrombinsko vreme	Povišeno	Aktivacija koagulacije i/ili potrošna koagulopatija
Prokalcitonin	Povišen	Bakterijska (super)infekcija
C-reaktivni protein	Povišen	Teška virusna infekcija/viremija/sepsa
Feritin	Povišen	Visok stepen inflamacije
Citokini (IL-6)	Povišen	Sindrom citokinske oluje

CILJ RADA

Cilj rada je prikazati transmisiju COVID-19 bolesti u porodici, kod pacijenata različitog pola i starosnog profila, sa razvojem polimorfne kliničke slike i objektivnog statusa, ali i različitog načina zaražavanja.

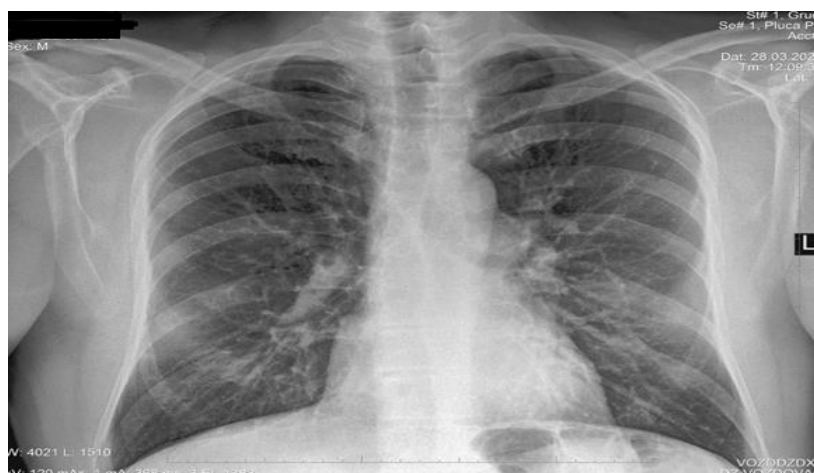PRIKAZ PRVOG BOLESNIKA

Muškarac, star 62 godine, je 17.03 2020. godine nakon saznanja o indirektnom kontaktu sa COVID 19 pozitivnom osobom (preko radne površine), po preporuci epidemiologa, upućen u samoizolaciju u trajanju od 14 dana. Nakon 6 dana od kontakta (22.03.2020.), javljaju se početni simptomi u vidu subferilnosti ($37,1^{\circ}\text{C}$ - $37,5^{\circ}\text{C}$), malaksalosti, groznice, i bolova u mišićima. U narednim danima, dolazi do pogoršanja kliničke slike, manifestovane visokom febrilnošću (39°C - $39,5^{\circ}\text{C}$), bolom u grudima pri inspirijumu, suvim neproduktivnim

kašaljem, osećajem nedostatka vazduha, dijareom i gubitkom apetita. 28.03 2020.,jedanaestog dana bolesti pacijent je pregledan u COVID ambulanti DZ Voždovac.

Laboratorijski nalaz ukazuje na prisustvo zapaljenskog sindroma: CRP 27,4 mg/L (ref. vrednost 0,08 - 6,1mg/L), SE 16 mm/h (ref. 2-12 mm/h), Le $6,1 \times 10^9/l$ (ref. $3,9 - 10 \times 10^9/l$), Er $4,56 \times 10^{12}/l$ (ref. 4,34 do $5,72 \times 10^{12}/l$ za muškarce), Tr $145 \times 10^9/l$ (ref. 140 - $450 \times 10^9/l$), Hgb 148 g/L (ref. 110-180 g/L), Htc 0,41 l/l (ref. 0,41 - 0,53 l/l za muškarce), K 4,2 mmol/l (ref. 3,8-5,3 mmol/l), Na 143 mmol/l (ref. 139 - 154 mmol/l), urea 7,6 mmol/l (ref. 2,8 - 8,3 mmol/l), kreatinin 79 $\mu\text{mol}/l$ (ref. 62 - 103 $\mu\text{mol}/l$ za muškarce).

Na RTG pluća evidentno hipoapikalno i hilobazalno obostrano peribronhovaskularno zadebljanje. KF sinusi bez izliva (**slika 1**).

**Slika 1.** RTG pluća

Nakon trijaže i testiranja RT-PCR testom na Klinici za tropske i infektivne bolesti, pacijent je isti dan hospitalizovan na odeljenju pulmologije KBC "Zemun".

Na prijemu svestan, orjentisan, visoko febrilan, eupnoičan, acijanotičan, bez hemoragijskog sindroma i periferne limfadenopatije, normohidriran, adinamičan, odaje utisak srednje teškog pacijenta. SpO₂ 92%, SF 95/min, RF 16/min. Urađen nazofaringealni bris (RT-PCR) je bio pozitivan na COVID-19.

U toku četrnaesto dnevne hospitalizacije je ordinirana tabletna terapija: tbl. azitromicin 500 mg, tbl. hlorokin, tbl. paracetamol pp, probiotik caps 2x1, tbl. pantoprazol 20 mg uz infuzionu terapijsku potporu 500ml 0,9% NaCl pp.

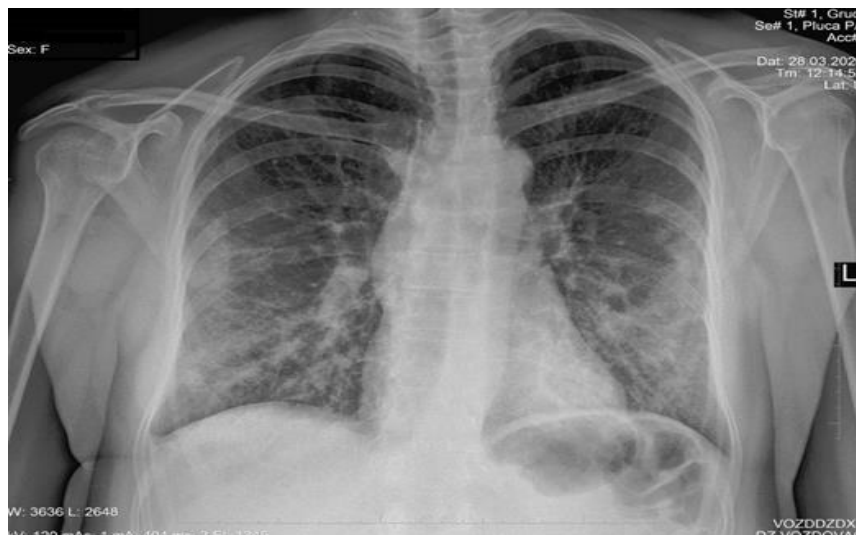
Na ordiniranu terapiju, pacijent dobro reaguje. Kontrolni laboratorijski nalaz na otpustu ukazuje na regresiju zapaljenskog sindroma: CRP 4,4 mg/L, Le 6,4 x 10⁹/l, Se 8 mm/h. Kontrolni RTG pluća: naglašen bronhovaskularni crtež bez izdvajanja zone konsolidacije parenhima. Pacijent se po nalogu infektologa transportuje u privremenu COVID bolnicu "Beogradski sajam" radi daljeg lečenja i zdravstvenog nadzora, uz nalog za uzimanje kontrolnog brisa na COVID 19.

Nakon 10 dana i kontrolnog testiranja, pacijent se sa jednim negativnim testom na COVID 19, upućuje na kućnu izolaciju u trajanju od 14 dana, a zatim u nadležnu COVID-19 ambulantu, radi retestiranja.

PRIKAZ DRUGOG BOLESNIKA

17.03.2020. ženska osoba stara 54 godine, nakon podataka dobijenih epidemiološkom anketom o direktnom kontaktu sa COVID pozitivnom osobom (blizina osobe sa znacima respiratorne infekcije na rastojanju manjem od 1m), po preporuci epidemiologa upućena je u samoizolaciju u trajanju od 14 dana. Osmog dana izolacije ispoljavaju se simptomi bolesti u vidu malaksalosti, preznojavanja, povremene glavobolje koju pacijentkinja kupira paracetamolom. U narednom periodu, dolazi do pogoršanja kliničke slike u vidu slabosti, malaksalosti, suvog sve intenzivnijeg kašlja, otežanog disanja i kratkog daha pri najmanjem naporu, ali bez febrilnosti. 28.03.2020. pacijentkinja je pregledana u COVID ambulanti DZ Voždovac. Laboratorijski nalaz upućuje na suspektnu infekciju COVID-19: CRP 35,2 mg/L (ref. vrednost 0,08 - 6,1mg/L), SE 28 mm/h (ref. 2-12 mm/h), Le 3,1 x 10⁹/l (ref. 3,9 - 10 x 10⁹/l), Er 4,38 x 10¹²/l (ref. 3,86 - 5,08 x 10¹²/l za žene), Tr 141 x 10⁹/l (ref. 140 - 450 x 10⁹/l), Hb 141 g/L (ref. 110-180 g/L), LDH 500 U/L (ref. < 241 U/L), Ly 1,2 x 10⁹/L (ref. 1.0-5.0 x 10⁹/L), K 3,8 mmol/l (ref. 3,8-5,3 mmol/l), Na 141 mmol/l (ref. 139 - 154 mmol/l), urea 3,8 mmol/l (ref. 2,8 - 8,3 mmol/l), kreatinin 58 μmol/l (ref. 44-80 μmol/l za žena).

RTG pluća: Bilateralno, u donjim i srednjim plućnim poljima nehomogene, neoštro ograničene mrljaste senke, izraženije levo, desni KF sinus zatupljen (slika 2).



Slika 2. RTG nalaz virusne pneumonije

Nakon testiranja RT-PCR testom na Klinici za tropske i infektivne bolesti, pacijentkinja je upućena na pulmologiju KBC "Zemun", radi hospitalizacije.

Na prijemu svesna, orjentisana, afebrilna, dispnoična, acijanotična, blede prebojene kože i vidljive sluzokože, blago dehidrirana, bez prisustva hemoragijskog sindroma i periferne limfadenopatije, adinamična, SpO₂ 91%, SF 80/min, RF 20/min, odaje utisak srednje teškog pacijenta.

Urađen COVID-19 (RT-PCR) 28.03.2020. je negativan, a dva dana kasnije (30.03.2020.) pozitivan.

U daljem toku lečena preporučenom terapijom (azitromicin tbl. 500mg 1x1 devet dana, hlorokin tabl 250 mg 2x1 devet dana, probiotik i pantoprazol tbl. 20 mg).

Kontrolna laboratorija i RTG pluća ukazuju na regresiju procesa, uz još uvek prisutne zone konsolidacije parenhima - bazalno.

Pacijentkinja se po nalogu infektologa prevodi u privremenu bolnicu "Beogradski sajam", radi daljeg zdravstvenog nadzora i kontrolnog brisa. Nakon pet dana, otpušta se sa dva negativna RT-PCR testa, i upućuje u kućnu izolaciju od 14 dana.

PRIKAZ TREĆEG BOLESNIKA

Osamnaestogodišnji muškarac, nakon direktnog kontakta sa roditeljima koji ispoljavaju znake respiratorne infekcije, žali se na malaksalost, gubitak apetita, bez druge simptomatologije. Iako je sve vreme afebrilan, sa ostalim članovima porodice je pregledan u COVID ambulanti DZ Voždovac.

Urađene laboratorijske analize: CRP, Se, Le, Er, Tr, Hgb, K, Na, urea, kreatinin su bile u referentnom opsegu.

RTG pluća: U plućnom parenhimu srednjih i donjih plućnih polja, više desno, umereno naglašen intersticijalni crtež.

Pacijent je testiran RT-PCR testom na Klinici za infektivne bolesti, a zatim upućen u KBC "Zemun" radi hospitalizacije i daljeg lečenja.

Na prijemu svestan, orjentisan, afebrilan, eupnoičan, acijanotičan, normalne prebojenosti kože i vidljive sluzokože, normohidriran, SpO₂ 98%, RF 16/min, odaje utisak lakšeg bolesnika.

Dva urađena RT-PCR testa (28.03. i 30.03.2020) su bila pozitivna.

Lečen tabletama azitromicina od 500 mg i hlorokina osam dana. U daljem toku lečenja i dalje afebrilan, dobrog opšteg stanja, SpO₂ 99%.

Po nalogu infektologa prevodi se u privremenu COVID bolnicu "Beogradski sajam", odakle se posle dva negativna PCR testa upućuje u kućnu izolaciju od 14 dana.

DISKUSIJA

Na osnovu objavljene literature i kliničkih opažanja, virus SARS-COV2, nakon ulaska u organizam najčešće preko sluzokože gornjih respiratornih puteva, dospeva u pluća kao glavno mesto infekcije, zahvaljujući velikom afinitetu virusa za ACE 2 receptor alveolarnih ćelija domaćina. Polimorfizam kliničkog nalaza na plućima ima širok dijapazon od pneumonije sa konsekutivnom fibrozom pluća, pleuritisa, edema pluća do akutnog respiratornog distres sindroma (ARDS), kao najčešćeg neposrednog uzoka letalnog ishoda [5]. Prodiranjem u perifernu krv, ovaj virus dovodi do viremije, napadajući i druge ciljane organe: srce, bubreg, gastrointestinalni trakt, centralni nervni sistem [9]. U gastrointestinalnom traktu je najčešća prezentacija enterokolitis [10], dok se virusna infekcija CNS-a manifestuje različitim neurološkim simptomima [11]. Opisana su I akutna oštećenja miokarda i krvnih sudova tipa akutne srčane insuficijencije, miokarditisa, perikarditisa, venske tromboze i trombembolije sa konsekutivnom pojavom embolije pluća, kao i ishemijskih ispada drugih lokalizacija. Akutno oštećenje bubrega i nastanak akutne bubrežne insuficijencije (ABI), prikazana je kod pacijenata koji su od ranije kompromitovani hipertenzijom, dijabetesom i nefropatijom [13].

Iz dostupne literature utvrđena je predominacija muškog pola, starosti >60 godina [13]. Trijas najčešćih

simptoma (povišena temperatura, suvi kašalj, kratak dah) odgovarala je kliničkoj slici prikazanih pacijenata [14]. Tokom pandemije opisani su kao izolovani simptomi anosmija i ageuzija, mijalgija, malaksalost, umor [15], posebno kod mlađih osoba, kao i slučajevi sa primarnim gastrointestinalnim simptomima (nauzeja, povraćanje, abdominalni bol, diareja ili anoreksija) u odsustvu respiratornih tegoba [16], što odgovara trećem prikazanom bolesniku. U nekim radovima, potvrđeno je prisustvo značajnog, ali još uvek nedefinisanog broja asimptomatskih slučajeva [16], detektovanih RT-PCR, koji su testirani iz epidemioloških razloga.

Prema preporukama Svetske zdravstvene organizacije (SZO) za kontrolu i nadzor COVID-19 infekcije u humanoju populaciji [4,5], neophodno je razmatriti nekoliko ključnih faktora za ranu detekciju zaraženih, kao što su: febrilnost, kašalj, dispneja, epidemiološki podatak o boravku u regiji sa visokim rizikom, ili kao kod naših pacijenata kontakt sa osobom kod koje je potvrđeno prisustvo ili sa sumnjom da je COVID-19 pozitivan. Prisutna dva ili više kriterijuma, indikacija su za hospitalizaciju, kao kod naših pacijenata.

Dijagnostički test za sve suspektne COVID-19 pacijente je nazofaringealni bris [17] u prvih 1-3 dana od početka tegoba. Zbog mogućih lažno negativnih nalaza, negativan bris ne isključuje infekciju i takav pacijent zahteva observaciju i kontrolni bris nakon 72h. RT-PCR je zlatni standard za detekciju COVID-a 19 kod simptomatskih pacijenata u akutnoj fazi bolesti [18].

U laboratorijskim nalazima izdvajaju se prolazna leukopenija, limfocitopenija uz povećane vrednosti CRP, Se i LDH, kao najrelevantnijih inflamatornih markera [6], dokazanih i kod naših bolesnika. Povećanje vrednosti leukocita, neutrofila, ureje, kreatinina, transaminaza, troponina, ukazuju na pogoršanje i loš ishod bolesti što se posebno odnosi na parametare koagulacije (D-dimer i protrombinsko vreme) kao prediktore mikrotromboza i diseminovane intravaskularne koagulacije (DIK) [18].

RTG pluća daje specifičan nalaz, kao kod naša dva bolesnika (bilateralna multifokalna opacifikacija koja teži konfluiranju), ali ova dijagnostička metoda ima ograničenu senzitivnost u početnoj fazi bolesti. Nalaz CT skenera je senzitivniji od RTG pluća, ali se njegova izrada smatra rizičnim faktorom, jer zahteva transport zaraženog pacijenta u drugo odeljenje/kliniku. Kod naših pacijenata zbog logističkih problema nije urađen CT grudnog koša.

Protokolarno zbrinjavanje i terapija podrazumeva, prvenstveno sprovođenje mera izolacije COVID-19 pozitivnih osoba. Kontinuirani monitoring (merenje telesne temperature, određivanje SpO₂ i laboratorijskih parametara, RTG pluća), omogućava praćenje toka bolesti i korisnost primenjene terapije. Lečenje uključuje primenu simptomatske terapije (antipiretici, antitusici, polivitaminska potpora), oksigenoterapije do postizanja odgovarajuće SpO₂ u zavisnosti od oblika prezentovanog COVID-19, antivirusne terapije (hidroksihlorokin i hlorokin, lopinavir, remdesevir)[19], kortikosteroida, antibiotske terapije (azitromicin ili ceftriakson), antikoagulantne terapije kod citokinske

oluje i povećanja D-dimera. Kod naših pacijenata sa dijagnostikovanom pneumonijom primenjeni su hlorokin i antibiotik uz simptomatsku potporu.

ZAKLJUČAK

SARS-COV 2 je vrlo agresivan, potentan izazivač koronavirusne bolesti. Predhodno opisani slučajevi, potvrđuju mogućnost brzog zaražavanja u okviru porodice, direktnim i indirektnim putem, kao i polimorfnost kliničke slike, laboratorijskih nalaza i objektivnog statusa obolelih. Primeri iz naše prakse slični su po simptomatologiji i dostupnim rezultatima slučajevima iz drugih područja pogođenih pandemijom.

Informisani pristanak: Dobijen je informisani pristanak prikazanih bolesnika za objavljivanje ovog rada.

Sukob interesa: Autori izjavljaju da ne postoji sukob interesa.

Literatura:

- Rabi FA, Al Zoubi MS, Kasasbeh GA, Salameh DM, Al-Nasser AD. SARS-CoV-2 and Coronavirus Disease 2019: What We Know So Far. *Pathogens*. 2020; 9(3): 231. PMID: 32245083. doi:10.3390/pathogens9030231.
- Zheng J. SARS-CoV-2: an Emerging Coronavirus that Causes a Global Threat. *Int J Biol Sci*. 2020; 16(10): 1678-1685. PMID: 32226285. doi:10.7150/ijbs.45053.
- Wölfer R, Christ O, Schmid K, Tausch N, Buchallik MF, Vertovec S, et al. Indirect contact predicts direct contact: Longitudinal evidence and the mediating role of intergroup anxiety. *J Pers Soc Psychol*. 2019; 116(2): 277-295. PMID: 30382741. doi:10.1037/pspi0000146.
- European Centre for Disease Prevention and Control (ECDC). Q & A on novel coronavirus. Stockholm: ECDC; 2020. [Accessed 24 Feb 2020]. Available from: <https://www.ecdc.europa.eu/en/novel-coronavirus-china/questions-answers>.
- Bulut C, Kato Y. Epidemiology of COVID-19. *Turk J Med Sci*. 2020;50(SI-1):563-570. PMID: 32299206. doi:10.3906/sag-2004-172.
- Lippi G, Plebani M. Laboratory abnormalities in patients with COVID-2019 infection. *Clin Chem Lab Med*. 2020; 58(7): 1131-1134. DOI: <https://doi.org/10.1515/cclm-2020-0198>.
- Corman VM, Eckerle I, Bleicker T, Zaki A, Landt O, Eschbach-Bludau M, et al. Detection of a novel human coronavirus by real-time reverse-transcription polymerase chain reaction. *Euro Surveill*. 2012; 17(39): 20285. PMID: 23041020. doi:10.2807/ese.17.39.20285-en.
- Lei J, Li J, Li X, Qi X. CT Imaging of the 2019 Novel Coronavirus (2019-nCoV) Pneumonia. *Radiology*. 2020; 295(1):18. PMID: 32003646. doi: 10.1148/radiol.2020200236.
- Chen T, Wu D, Chen H, Yan W, Yang D, Chen G, et al. Clinical characteristics of 113 deceased patients with coronavirus disease 2019: retrospective study [published correction appears in *BMJ*. 2020;368:m1295]. *BMJ*. 2020;368:m1091. PMID: 32217556. doi:10.1136/bmj.m1091.
- Cai X, Ma Y, Li S, Chen Y, Rong Z and Li W. Clinical Characteristics of 5 COVID-19 Cases With Non-respiratory Symptoms as the First Manifestation in Children. *Front Pediatr*. 2020; 8:258. doi: 10.3389/fped.2020.00258.
- Pinzon RT, Wijaya VO, Buana RB, Al Jody A and Nunsio PN. Neurologic Characteristics in Coronavirus Disease 2019 (COVID-19): A Systematic Review and Meta-Analysis. *Front. Neurol*. 2020; 11:565. doi: 10.3389/fneur.2020.00565.
- Klok FA, Kruip MJHA, van der Meer NJM, et al. Incidence of thrombotic complications in critically ill ICU patients with COVID-19. *Thromb Res*. 2020; 191:145-147. doi:10.1016/j.thromres.2020.04.013.
- Gabarre P, Dumas G, Dupont T, Darmon M, Azoulay E, Zafrani L. Acute kidney injury in critically ill patients with COVID-19. *Intensive Care Med*. 2020; 46: 1339-1348. <https://doi.org/10.1007/s00134-020-06153-9>.
- Jin X, Lian JS, Hu JH, Gao J, Zheng L, Zhang YM, et al. Epidemiological, clinical and virological characteristics of 74 cases of coronavirus-infected disease 2019 (COVID-19) with gastrointestinal symptoms. *Gut*. 2020; 69(6): 1002-1009. PMID: 32213556. doi:10.1136/gutjnl-2020-320926.
- Clemency BM, Varughese R, Scheafer DK, Ludwig B, Welch JV, McCormack RF, et al. Symptom Criteria for COVID-19 Testing of Health Care Workers. *Acad Emerg Med*. 2020; 27(6): 469-474. PMID: 32396670. doi:10.1111/acem.14009.
- Pan L, Mu M, Yang P, Sun Y, Wang R, Yan J, et al. Clinical Characteristics of COVID-19 Patients With Digestive Symptoms in Hubei, China: A Descriptive, Cross-Sectional, Multicenter Study. *Am J Gastroenterol*. 2020; 115(5): 766-773. PMID: 32287140. DOI: 10.14309/ajg.0000000000000620.
- Petruzzi G, De Virgilio A, Pichi B, Mazzola F, Zocchi J, Mercante G, et al. COVID-19: Nasal and oropharyngeal swab. *Head Neck*. 2020; 42(6):1303-1304. PMID: 32352180. doi:10.1002/hed.26212.
- Letícia S, Toledo O, Sousa Nogueira L, das Graças Carvalho M, Romana D, Rios A, et al. COVID-19: Review and hematologic impact. *Clinica Chimica Acta*. 2020; 510:170-176. PMID: 32659224. doi: 10.1016/j.cca.2020.07.016.

CASE REPORT

SARS-COV-2 TRANSMISSION AMONG FAMILY MEMBERS

Gordana TODOROVIĆ¹, Aleksandar JOLDŽIĆ¹, Slađana ANĐELIĆ¹, Darko NEDELJKOVIĆ²

¹City Institute for Emergency Medical Aid Belgrade, Belgrade, Serbia; ²Primary Health Care Voždovac, Belgrade, Serbia

ABSTRACT

Introduction/Objective Severe acute respiratory distress syndrome caused by coronavirus 2 (SARS-COV-2) is a new respiratory disease – COVID-19. A virus from the Coronaviridae family, highly contagious and virulent took over the world in a very short time causing the 2019/2020 pandemic. We are presenting the case of COVID-19 transmission among family members, patients of various ages, sex, clinical presentation and findings, who have been infected in different ways.

Case reports Three patients are described, all with different coronavirus-specific symptomatology. Symptoms ranged from fatigue and loss of appetite with no other, more prominent symptoms in the youngest patient, to fever, high temperature, diarrhoea, muscle ache and chest pain during inspiration in the oldest patient. The third patient's dominant symptoms were dry, non-productive cough, lack of oxygen, shortness of breath and perspiration on exertion, headache and normal temperature, with radiographically confirmed bilateral pneumonia. Laboratory findings (leukopenia, lymphocytopenia with elevated C-reactive protein levels, high erythrocyte sedimentation rate and lactate dehydrogenase levels) were consistent with a viral infection, highly suspicious of SARS-COV-2, which was confirmed with a real-time RT-PCR test in all three patients. After being hospitalized in the Clinical Hospital Center "Zemun" Department of Pulmonology and treated with symptomatic, antiviral and antibiotic therapy, the disease regressed and the RT-PCR tests became negative.

Conclusion SARS-COV-2 is a very aggressive and potent cause of the coronavirus disease. The presented cases confirm the possibility of quick transmission within a family through direct and indirect contact, as well as the diversity of symptoms, laboratory and clinical findings. Our clinical examples are similar in symptomatology and available results to cases from other parts of the world hit with the pandemic.

Keywords: pandemic, SARS-COV2, RT-PCR test, interstitial pneumonia.