

Проблемы с трахеостомическими канюлями у пациентов с COVID-19: причины и способы решения.

Avramov A.A., Zinina E.P., Kudryavtsev D.V., Koroleva Y.V., Melekhov A.V.

Abstract

Patients with severe lung injury due to COVID-19 are often in need of mechanical ventilation. Due to the predicted length of invasive respiratory support, tracheostomy is commonly indicated to improve patient comfort, to reduce the need for sedation and to allow safer airway care [7] [8] [15]. In this article we report two clinical cases of patients with COVID-19, who suffered cardiac arrest due to problems with tracheostomy cannula placement.

The first case report is regarding a 74-year-old patient, who was transported to CT from the ICU. Problems first occurred in the elevator, where specialist were forced to switch to bag ventilation, when the oxygen supply ran out. As a result, an episode of desaturation to 80% was registered. Upon arriving in the ICU, the patient was connected to a mechanical ventilator, however ventilation was ineffective: peak pressure was more than 40 cmH₂O and the tidal volume was less than 100 ml. Debridement of the trachea was performed, the position of the cannula was secured with no effect. While preparing for oropharyngeal intubation, the patient's saturation dropped to 70%, haemodynamics were unstable (BP 76/40), ECG showed bradycardia of 30 bpm, which quickly turned to asystole. Cardiopulmonary resuscitation was performed and the patient was intubated, mechanical ventilation was effective. The total time of cardiac arrest was around 2 minutes, when ROSC was achieved and sinus rhythm was registered on the ECG. In 6 hours after ROSC signs of acute coronary syndrome were registered, the patient received treatment accordingly. Despite the complications, the patient's condition improved and he was transferred to the therapeutics ward and later discharged home with no signs of neurological impairment.

The second case presents a similar clinical situation with an alternate outcome. A 32-year-old patient with COVID-19 was transferred to ICU due to signs of respiratory distress. His condition worsened and the patient was intubated, and soon percutaneous dilatational tracheostomy was performed. On day 9 of treatment in ICU an episode of desaturation to 75% was registered. Debridement of the trachea was not possible due to a block in the cannula. Due to rapid demise in the patient's condition, the cannula was removed and the patient was intubated.

After bronchoscopy, re-tracheostomy was performed. During the procedure, it was noted that the standard cannula was displaced at an angle to the posterior wall of the trachea. The cannula was replaced by an armored cannula. In the following hours, hypoxemia was observed, as well as subcutaneous emphysema of the patient's face and upper body. Applying a thoracic X-ray, a left-side pneumothorax was diagnosed, which was urgently drained. In the following days of intensive care the patient's condition gradually improved, mechanical ventilation was effective and signs of respiratory distress were fading. Neurologically the patient was responsive, able to perform simple tasks. Unfortunately, on the 15th day of ICU care the patient's condition worsened: his fever spiked to 39-40,2C, CRP was 149, and CT showed signs of ARDS progression and vasopressors were administered due to hemodynamic instability. An episode of desaturation to 88% was noted. It was assumed that the tracheostomy cannula had been displaced, which was not proven by bronchoscopy. Later that day, while turning the patient to the side, bradycardia was noted on the monitor with progression to asystole. Cardiopulmonary resuscitation was performed for 5 minutes until ROSC. The tracheostomy cannula was then removed, due to inadequate ventilation and the patient was intubated and ventilated through an IT tube. After ROSC the patient's neurological status was closely monitored. Without sedation the patient was unconscious (coma), non-responsive, hyporeflexive with little response to pain stimuli. In two weeks his neurological condition was regarded as a vegetative state (GCS -6).

USTANOVA

FEDERAL STATE AUTONOMIC ORGANISATION National Medical Research Institute "Treatment and Rehabilitation center of Russian ministry of Health"

AUTOR ZA

KORESPONDENCIJU:

Avramov A.A.
E-mail: avramovmsu@gmail.com

KLJUČNE REČI:

KEY WORDS:

DATUM PRIJEMA RADA

28.03.2021.

DATUM PRIHVATANJA RADA

20.05.2021.

DATUM OBJAVLJIVANJA

11.06.2021.

Введение

Пациенты с тяжелыми формами COVID-19 часто нуждаются в проведении длительной инвазивной искусственной вентиляции легких (ИВЛ). [7], [8], [15]. В этих условиях трахеостомия обладает рядом преимуществ перед ИВЛ через оротрахеальную трубку: меньший уровень требуемой пациенту седации и меньшее количество инфекционных осложнений в связи с более легким уходом за дыхательными путями [1],[3],[14]. Трахеостомия увеличивает риск образования стенозов трахеи, сама процедура не лишена рисков геморрагических осложнений[9],[10]. Учитывая специфику COVID-19, потенциальным недостатком трахеостомии становится большая потребность в проведении аэрозоль-генерирующих процедур [2], [5], [6]. Также, учитывая регулярную необходимость перемещения пациента в прон-позицию и обратно, возникают дополнительные риски утери контроля над дыхательными путями[4][11], [13]. Здесь мы рассмотрим два случая остановки кровообращения, вызванных респираторными проблемами и утратой контроля над дыхательными путями во время перемещения пациентов.

Хороший неврологический исход после остановки кровообращения

Пациент С, 74 года, находился на лечении в отделении общего терапевтического профиля с верифицированной коронавирусной двусторонней полисегментарной пневмонией, поступил на 15-й день болезни. По данным компьютерной томографии (КТ) объем поражения легочной ткани составлял 25-50%. Из сопутствующих заболеваний имелась гипертоническая болезнь II ст, 3 ст, высокого риска, распространенный атеросклероз, перенес стентирование сонных артерий. На вторые сутки пребывания в стационаре переведен в отделение реанимации и интенсивной терапии (ОРИТ) в связи с развитием острой дыхательной недостаточности 3 ст, синдромом системного воспалительного ответа.

При повторной КТ органов грудной клетки отмечено прогрессирование двусторонней вирусной пневмонии, с субтотальным объемом поражения. На следующий день в связи с невозможностью обеспечения адекватной оксигенации с помощью высокопоточной инсуффляции кислорода были выполнены интубация трахеи и перевод на ИВЛ. Учитывая большой объем поражения лгочной ткани, предполагаемую длительность ИВЛ на 7-е сутки пребывания в стационаре пациенту была выполнена пункционно-дилатационная трахеостомия. Проводилась комплексная интенсивная терапия, седация пациента для обеспечения синхронизации с аппаратом ИВЛ. ИВЛ проводилась в прон-пози-

ции в максимально допустимом объеме, на фоне чего отмечалась некоторая положительная динамика по показателям кислотно-основательного состава артериальной крови (КОС).

На 10-е сутки пребывания в стационаре состояние пациента по системе ABCDE:

A: Дыхание через трахеостомическую канюлю, проводится с обеих сторон.

B: Pressure SIMV с параметрами: PSV 16 см H₂O, F_r 14/min, $t_{in}/t_{ex}=1/1,5$, PEEP 14 см H₂O, FIO₂ 40%, на этом фоне V_t 0,6 – 0,65 л. С респиратором на фоне проводимой седации синхронен.

C: артериальное давление (АД) 138/82, частота сердечных сокращений (ЧСС) 72 в мин. Ритм синусовый.

D: Проводится медикаментозная седация.

E: SOFA 9 баллов, Язык влажный. Живот мягкий, не вздут, питание через назогастральный зонд усваивает. Моча отводится по уретральному катетеру, обычного цвета, диурез сохранен.

Кислотно-основной статус (КОС, артериальная кровь, FiO₂ 40 %, в прон-позиции): рН 7,41; рСО₂ 52,8 мм рт.ст.; рО₂ 112 мм рт.ст.; глюкоза 8,9 ммоль/л; лактат 1,52 ммоль/л; BEefc 9,1 ммоль/л; HCO₃ 33,9 ммоль/л, индекс оксигенации (ИО) 280.

Для проведения контрольной КТ пациент в сопровождении реанимационной бригады был транспортирован в рентгенологическое отделение. Во время перемещения использовался транспортный аппарат ИВЛ с подачей 100% кислорода. При возвращении в ОРИТ возникла проблема с лифтом, закончился запас взятого с собой кислорода, вентиляция продолжена воздухом (осуществлялось в течение 5 мин), на фоне чего сатурация снизилась до 80%. При возвращении в ОРИТ пациент переключен на стационарный ИВЛ аппарат, FiO₂ 100%. Во время переключивания отмечалось дальнейшее снижение сатурации до 70%, снижение АД до 76/40 мм рт.ст. ИВЛ через трахеостому в прежних режимах была неэффективна, Рпик более 40 см H₂O, VT менее 100 мл. Проведена попытка санации трахеобронхиального дерева (ТБД), коррекции положения трахеостомической канюли – безуспешно. Сатурация достигла 64%, на ЭКГ синусовая брадикардия с ЧСС 30 в минуту, введено 1,0 мг атропина.

В связи с неэффективностью вентиляции через трахеостомическую канюлю было принято решение о проведении интубации трахеи с использованием виделарингоскопа. Отмечено исчезновение пульсации на сонных артериях, по ЭКГ – асистолия. Начаты реанимационные мероприятия в виде 30 компрессий грудной клетки, с последующей оротрахеальной интубацией, трахеостомическая канюля удалена. Было возобновлено ИВЛ через интубационную трубку (ИТ). При клинической оценке:

дыхание аускультативно проводится с обеих сторон. Выполнено ещё 30 компрессий грудной клетки. На мониторе отмечено возникновение синусового ритма, ЧСС 102 в мин. Восстановлена пульсация на сонных артериях, спонтанное кровообращение. Общее время остановки кровообращения составило около 2 мин.

Состояние пациента по системе ADCDE после возобновления спонтанного кровообращения (ROSC):

А: Дыхание через ИТ, проводится по всем легочным полям.

В: ИВЛ в режиме VOLUME A\S с параметрами: V_{Ti} 0,6; P_{peak} 38; t_{in}/t_{ex}=1/3; PEEP 12 см H₂O; ЧДД 14; FIO₂ 50%; SpO₂ 92%.

С: синусовая тахикардия с ЧСС 102 в минуту, депрессия сегмента ST V₄-V₆. Проводится инфузия норадреналина 0,2мкг/кг/мин, АД 105/73 мм рт.ст.

Д: Пациент в медикаментозной седации пропофолом.

Е: Кожный покров сухой, бледный. Язык влажный. Диурез сохранен, моча по катетеру, желтая. Живот мягкий, не вздут.

КОС (артериальная кровь, FiO₂ 70 %): pH 7,325; pCO₂ 58,7 мм рт.ст.; pO₂ 67 мм рт.ст.; глюкоза 9,6 ммоль, лактат 4,1 ммоль/л; BE_{ecf} 2,8 ммоль/л; HCO₃ 38,6, K+ 3,94; Na 141; ИО 95.

Через 6 часов после ROSC по данным кардиомонитора синусовая тахикардия (98 ударов в минуту), с наджелудочковыми экстрасистолами, нарастание депрессии сегмента ST V₄-V₆ >2 мм. АД 140/75 мм рт.ст.

Учитывая повышение уровня высокочувствительного тропонина с 0,024 до 2,6 пг/мг был диагностирован острый инфаркт миокарда без Q зубца. Недоступность ангиографии и реваскуляризации в условиях ковидного госпиталя обусловило консервативную тактику ведения. В течение суток проводилась инфузия нитроглицерина (30 мкг/мин), добутамина (3-5 мкг/кг/мин), норадреналина до 0,1 мкг/кг/мин, медикаментозная седация. Спустя 48 часов

отмечалась положительная динамика в виде стабилизации гемодинамики: АД 103-126/60 мм рт.ст., ЧСС 68 в минуту, инфузия нитратов прекращена. При оценке неврологического статуса вне седации отмечалось глубокое оглушение (ШКГ – 12 баллов). Выполнена ретрахеостомия.

КОС (артериальная кровь, FiO₂ 50%): pH 7,34; pCO₂ 76,2 мм рт. ст.; pO₂ 98 мм рт.ст.; глюкоза 6,49 ммоль, лактат 0,89 ммоль/л; BE_{ecf} 15,8 ммоль/л; HCO₃ 41,7; K+ 3,27; Na 142,4; ИО 196.

Через две недели после остановки кровообращения состояние пациента стабилизировалось, дыхание с минимальным уровнем респираторной поддержки. Неврологический статус пациента так же с положительной динамикой: ясное сознание, выполняет простые инструкции, астенизирован, умеренно не критичен. Пациент вскоре был переведен на самостоятельное дыхание с последующим переводом в профильное отделение, а затем выписан из стационара. Динамика состояния пациента отображена на рисунке №01.

Плохой неврологический исход после остановки кровообращения

Пациент X, 32 года, поступил в стационар с внебольничной двусторонней полисегментарной пневмонией на 7-й день болезни. Коронавирусная этиология пневмонии верифицирована ПЦР назофарингеального мазка. Сопутствующая патология – ожирение II ст (ИМТ – 38,6), умеренная артериальная гипертензия. На 9-й день болезни переведен в ОРИТ связи с нарастанием объема поражения легочной ткани по данным КТ с 50 до 80%, дыхательной недостаточности до III степени.

Несмотря на применение иммуномодулирующих препаратов (тоцилизумаб), отмечалось нарастание объема поражения по данным КТ с 50 до 80 % (КТ3, затем КТ 4). На 10-й день болезни выпол-

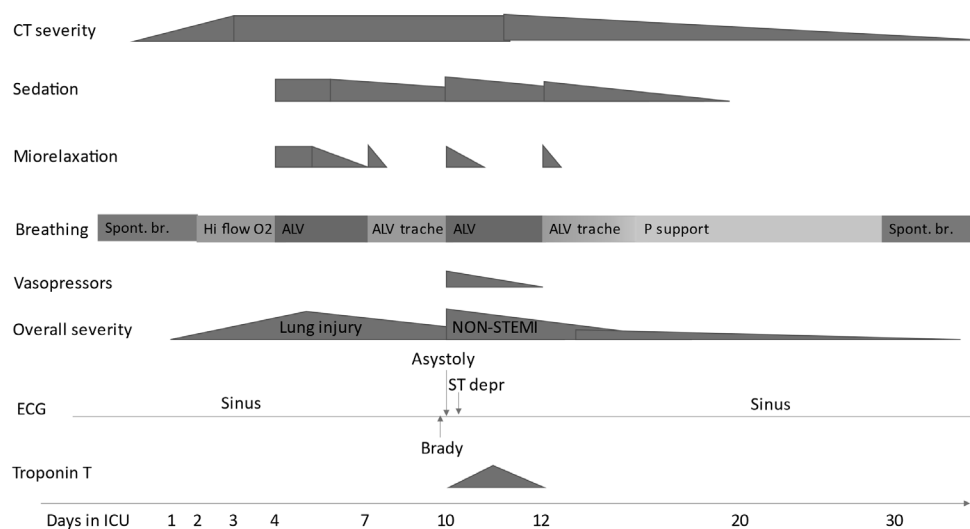


Рис. 1. Динамика состояния пациента С. в период пребывания в ОРИТ.

нена интубация трахеи, переведен на ИВЛ. Через сутки проведена пункционно-дилатационная трахеостомия. По данным КТ – острый респираторный дистресс-синдром (ОРДС) и критическое поражение легких (Рис.2).

На 9-е сутки в ОРИТ, около 6:00 после санации и смены повязок у пациента по монитору ИВЛ отмечен рост пикового давления в дыхательных путях, по капнографу отсутствие волны, снижение сатурации до 75%. Проведена ревизия трахеостомической трубки, попытка провести санационный катетер безуспешна, причина окклюзии не установлена. Трахеостомическая трубка удалена, затем выполнена оротрахеальная интубация без технических трудностей, продолжена ИВЛ. На трахеостомическую рану наложена окклюзионная наклейка.

После интубации КОС (артериальная кровь, FiO_2 50 %): pH 7,359; pCO_2 57 мм рт.ст.; pO_2 75,2 мм рт.ст.; глюкоза 8,3 ммоль/л; лактат 1,02 ммоль/л; BE_{ef} 16,7 ммоль/л; HCO_3 42,4. ИО 114.

Далее была выполнена ретрахеостомия пункционно-дилатационной методикой под контролем фибробронхоскопии (ФБС). Установлена новая стандартная трахеостомическая канюля. При переходе на ИВЛ через канюлю отмечено высокое давление вдоха. При эндоскопическом контроле отмечено неадекватное положение трубки: дистальный ее срез расположен под углом к задней стенке трахеи. Причиной этого явилась большая толщина претрахеальных тканей вследствие ожирения. В связи с невозможностью проведения адекватной вентиляции принято решение об установке армированной трубки с изменяемой глубиной установки «Portex UniPeric». Под контролем ФБС выполнена замена трахеостомической трубки, во время выполнения манипуляции эпизодов десатурации не отмечалось. При дальнейшем наблюдении у пациента, несмотря на ИВЛ 100% кислородом, сохранялась тенденция к гипоксемии, снижение сатурации достигало 85%.

В ближайшее время после замены трубки появилась подкожная эмфизема на лице и передней поверхности грудной клетки. Рентгенографически – массивный пневмоторакс слева. Проведено экстрен-

ное дренирование левой плевральной полости.

Эти мероприятия привели к увеличению ИО по данным КОС артериальной крови (до 285), фракция кислорода во вдыхаемой смеси была снижена до 45%. На 20-й день болезни прекращена седация пропофолом, пациент был доступен элементарному контакту, пытался выполнять простые команды, но с задержкой, зрачки симметричные. Очаговой неврологической симптоматики не выявлено.

На 23-й день болезни отмечен эпизод десатурации до 78-82%, сброс воздуха через ротовую полость. Для исключения дислокации трахеостомической трубки выполнена ФБС: положение канюли адекватное, проведена санация ТБД. Десатурация сопровождалась подъемом температуры тела до 39,0-40,2°C, плохо поддававшейся купированию парацетамолом.

КОС (артериальная кровь, FiO_2 85%): pH 7,4; pCO_2 41,2 мм рт.ст.; pO_2 71 мм рт.ст.; глюкоза 6,7 ммоль/л; лактат 1,4 ммоль/л; BE_{ef} 0,7 ммоль/л; HCO_3 25,7, ИО 84. На фоне стойкой лихорадки нарастала азотемия, ферментемия, уровень СРБ (до 149), что было расценено как прогрессирование ОРДС.

В 17.00 при повороте пациента на левый бок по монитору зафиксирована брадикардия с переходом в асистолию. Пациент был повернут на спину, начаты реанимационные мероприятия: непрямой массаж сердца, в/в адреналин 0,1 % 1мл дважды с интервалом в 3 мин, ИВЛ с FiO_2 100%. Через 5 минут восстановлена сердечная деятельность. Синусовая тахикардия с ЧСС 120-135 в мин АД 125/78-136/105 мм рт.ст. на фоне инфузии норадреналина 1 мкг/кг/мин.

После ROSC у пациента по монитору ИВЛ отмечалось нарастание пикового давления в дыхательных путях, по капнографу отсутствие капнограммы, снижение сатурации до 65-76%. Проведена очередная ревизия трахеостомической трубки, попытка провести санационный катетер безуспешна. Трахеостомическая трубка вновь удалена, выполнена оротрахеальная интубация без технических трудностей. При ФБС проведена репозиция интубационной трубки. Карина прямая, подвижная. Бронхи справа и слева проходимы, стенки эластичные, слизистая незна-

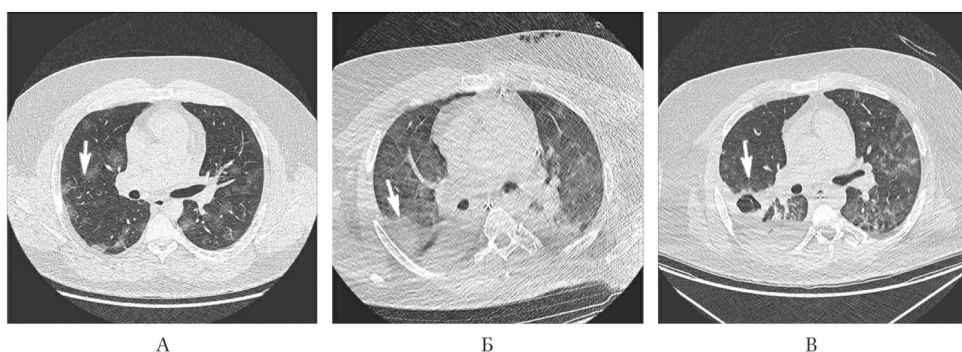


Рисунок 2. КТ органов грудной клетки пациента X. в динамике.

чительно гиперемирована с обеих сторон. Секрет с обеих сторон слизистого характера, мутный, вязкий. После ROSC

А: Дыхание через интубационную трубку, проводится по всем полям.

В: ИВЛ в режиме Volume-SIMV через трахеостомическую трубку с параметрами вентиляции: f 14/min, V_t – 600 ml, I : $E = 1:1,3$ РЕЕР 15 cmH_2O , FiO_2 100%, SpO_2 93%.

С: Гемодинамика нестабильна, поддерживается инфузией норадреналина 0,5–0,7 мкг/кг/мин , на этом фоне АД 94/56–100/72 мм рт.ст. Синусовая тахикардия с ЧСС 112–118 в минуту, неспецифические изменения зубца Т, QT 324 мс.

Д: Проводится седация, вне седации сознание не восстанавливается. Уровень сознания – кома. На осмотр не реагирует, продуктивному контакту не доступен. На болевой раздражитель реагирует сгибанием конечностей. Боль не локализуется. Не синхронен с ИВЛ. Зрачки широкие, на свет реакция замедленная. Мышечная гипотония, адинамия, гипорефлексия.

Е: Язык влажный. Живот мягкий, равномерно участвует в акте дыхания, не вздут, на пальпацию не реагирует. Питание в назогастральный зонд.

Мочеиспускание через установленный уретральный катетер, олигурия с последующей анурией.

КОС (артериальная кровь, FiO_2 80%): pH 7,250; pCO_2 60,5 мм рт.ст. ; pO_2 87 мм рт.ст. ; глюкоза 9,95 ммоль/л ; лактат 3,2 ммоль/л ; ВЕесf 0,9 ммоль/л ; HCO_3 26,5; К 3,80; Na 146,7; ИО 108.

Неврологический статус через сутки после остановки кровообращения: уровень сознания – кома (ШКГ 6 баллов). На осмотр адекватной реакции нет, продуктивному контакту не доступен. Спонтанно открывает глаза, адекватной реакции на обращение и осмотр нет. Корниальные рефлексы сохра-

нены. Зрачки средней величины, симметричные, на свет реакция замедленная. Мышечный тонус в конечностях повышен, отмечается эпизодический кратковременный тремор, напряжение жевательной мускулатуры.

Через 48 часов после СЛР уровень сознания – кома (ШКГ 8 баллов). На осмотр не реагирует, продуктивному контакту не доступен. На болевой раздражитель реагирует сгибанием конечностей. Боль не локализуется. Не синхронен с ИВЛ. Зрачки широкие, на свет реакция замедленная. Мышечная гипотония, адинамия, гипорефлексия.

Учитывая нарастание явлений почечной недостаточности, анурию проведена гемодиализация с хорошим эффектом в отношении метаболических показателей, шлаков.

КОС (артериальная кровь, FiO_2 50%): pH 7,38; pCO_2 44,4 мм рт.ст. ; pO_2 72 мм рт.ст. ; глюкоза 6,69 ммоль/л ; лактат 1,14 ммоль/л ; ВЕесf 1,0 ммоль/л ; HCO_3 26,3; К 4,41; Na 146,0; ИО 144.

Через 2 недели соматическое состояние пациента улучшилось. Удалось снизить уровень респираторной поддержки, гемодинамика стабилизировалась, почечная функция сохранена. Неврологический статус пациента без существенной динамики: уровень сознания – кома (ШКГ 6 баллов). На осмотр адекватной реакции нет, продуктивному контакту не доступен. Спонтанно открывает глаза, адекватной реакции на обращение и осмотр нет. Корнеальные рефлексы сохранены. Зрачки средней величины, симметричные, на свет реакция замедленная. Мышечный тонус в конечностях повышен, отмечается эпизодический кратковременный тремор, напряжение жевательной мускулатуры.

КОС (артериальная кровь, FiO_2 30%): pH 7,36; pCO_2 46 мм рт.ст. ; pO_2 84 мм рт.ст. ; глюкоза 4,7 ммоль/л ; лактат 0,52 ммоль/л ; ВЕесf 1,0 ммоль/л ; HCO_3

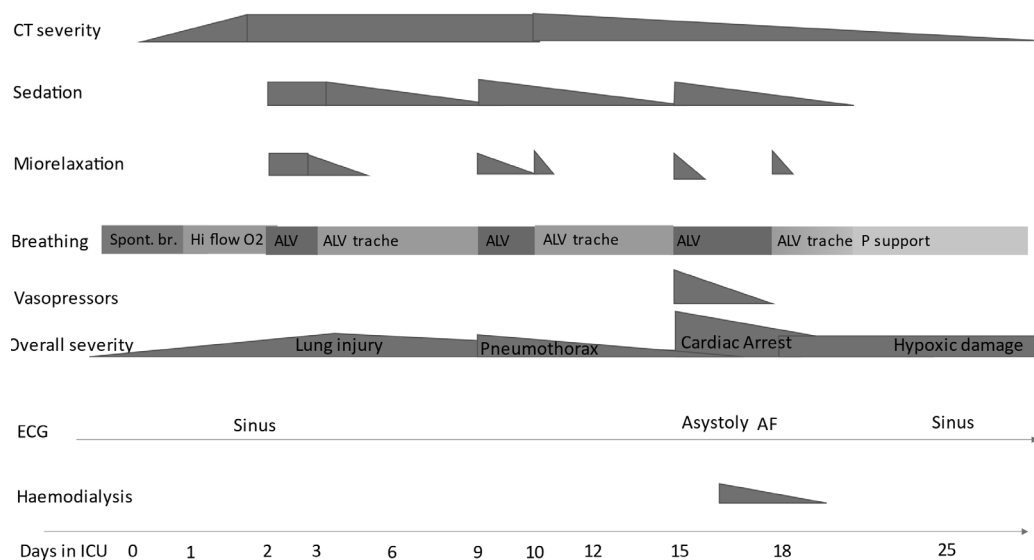


Рис.3 Динамика состояния пациента X. в период пребывания в ОРИТ.

26,5; ИО 280.

Пациент провел в ОРИТ более 30 суток, далее был переведен в профильное учреждение для дальнейшей реабилитации. Динамика состояния пациента в ОРИТ отображена на рисунке №3.

Обсуждение и выводы

В обоих рассмотренных случаях развитие остановки кровообращения было связано с респираторными проблемами, с утратой контроля над дыхательными путями. В связи с тяжелым поражением легких у данных пациентов даже кратковременное нарушение дыхания ведет к тяжелым последствиям вплоть до остановки кровообращения[12].

Для восстановления контроля над дыхательными путями в обоих рассмотренных случаях приходилось выполнять оротрахеальную интубацию. Возможно, при наличии в свободном доступе эндоскопа в отделении ОРИТ 24/7 удалось бы избежать части осложнений, связанных с неоптимальным положением канюли. Однако, в условиях пандемии COVID-19 эти возможности ограничены из-за необходимости сокращения пребывания персонала в красной зоне, количества аэрозоль-продуцирующих процедур.

В случае пациента С. (благоприятный исход), обратимая причина неэффективной СЛР (гипоксия) была устранена в течение 1 минуты, длительность остановки кровообращения также составила менее двух минут. В случае с неблагоприятным неврологическим исходом для полного устранения обратимой причины неэффективной СЛР потребовалось больше времени. Время остановки кровообращения составило чуть более 5 мин.

В качестве основных выводов можно отметить следующее:

- Несмотря на ограничения, накладываемые пандемией, необходимо обеспечить возможность круглосуточного проведения эндоскопии в ОРИТ. Особенно остро стоит вопрос обучения реаниматологов базовым эндоскопическим навыкам.
- Очевидна необходимость максимального контроля за дыхательными путями при любом изменении положения тела пациента.
- Очень важен правильный выбор вида и размера трахеостомической канюли, особенно у пациентов с высоким ИМТ и большой толщиной подкожно-жировой клетчатки в области шеи.
- Очень высока роль качественной СЛР при развитии остановки кровообращения, выполнения качественных компрессий с минимальными перерывами и максимально быстрое устранение обратимых причин неэффективной СЛР.

Использованная литература

1. Mecham JC, Thomas OJ, Pirogousis P, Janus JR. Utility of Tracheostomy in Patients With COVID-19 and Other Special Considerations. *Laryngoscope*. 2020 Nov;130(11):2546-2549. doi: 10.1002/lary.28734. Epub 2020 May 12. PMID: 32368799; PMCID: PMC7267632
2. Chiang SS, Aboutanos MB, Jawa RS, Kaul SK, Houg AP, Dicker RA, Guo WA. Controversies in Tracheostomy for Patients With COVID-19: The When, Where, and How. *Respir Care*. 2020 Nov;65(11):1767-1772. doi: 10.4187/respcare.08100. Epub 2020 Sep 1. PMID: 32873749
3. McGrath BA, Brenner MJ, Warrillow SJ, Pandian V, Arora A, Cameron TS, Añon JM, Hernández Martínez G, Truog RD, Block SD, Lui GCY, McDonald C, Rassekh CH, Atkins J, Qiang L, Vergez S, Dulgerov P, Zenk J, Antonelli M, Pelosi P, Walsh BK, Ward E, Shang Y, Gasparini S, Donati A, Singer M, Openshaw PJM, Tolley N, Markel H, Feller-Kopman DJ. Tracheostomy in the COVID-19 era: global and multidisciplinary guidance. *Lancet Respir Med*. 2020 Jul;8(7):717-725. doi: 10.1016/S2213-2600(20)30230-7. Epub 2020 May 15. PMID: 32422180; PMCID: PMC7228735.
4. Tornari C, Surda P, Takhar A, Amin N, Dinham A, Harding R, Ranford DA, Archer SK, Wyncoll D, Tricklebank S, Ahmad I, Simo R, Arora A. Tracheostomy, ventilatory wean, and decannulation in COVID-19 patients. *Eur Arch Otorhinolaryngol*. 2020 Aug 1:1-10. doi: 10.1007/s00405-020-06187-1. Epub ahead of print. PMID: 32740720; PMCID: PMC7395208.
5. Givi B, Schiff BA, Chinn SB, Clayburgh D, Iyer NG, Jalisi S, Moore MG, Nathan CA, Orloff LA, O'Neill JP, Parker N, Zender C, Morris LGT, Davies L. Safety Recommendations for Evaluation and Surgery of the Head and Neck During the COVID-19 Pandemic. *JAMA Otolaryngol Head Neck Surg*. 2020 Jun 1;146(6):579-584. doi: 10.1001/jamaoto.2020.0780. PMID: 32232423
6. Prabhakaran K, Malcom R, Choi J, Chudner A, Moscatello A, Panzica P, Latifi R, Rhee P. Open tracheostomy for COVID-19-positive patients: A method to minimize aerosolization and reduce risk of exposure. *J Trauma Acute Care Surg*. 2020 Aug;89(2):265-271. doi: 10.1097/TA.0000000000002780. PMID: 32404630; PMCID: PMC7253051.
7. Pons-Òdena M, Valls A, Grifols J, Farré R, Cambra Lasosa FJ, Rubin BK. COVID-19 and respiratory support devices. *Paediatr Respir Rev*. 2020 Sep;35:61-63. doi: 10.1016/j.prrv.2020.06.015. Epub 2020 Jun 20. PMID: 32690356; PMCID: PMC7305725
8. Gattinoni L, Chiumello D, Rossi S. COVID-19 pneumonia: ARDS or not? *Crit Care*. 2020 Apr 16;24(1):154. doi: 10.1186/s13054-020-02880-z. PMID: 32299472; PMCID: PMC7160817.
9. Fernandez-Bussy S, Mahajan B, Folch E, Caviedes I, Guerrero J, Majid A. Tracheostomy Tube Placement: Early and Late Complications. *J Bronchology Interv Pulmonol*. 2015 Oct;22(4):357-64. doi: 10.1097/LBR.000000000000177. PMID: 26348694.
10. Bontempo LJ, Manning SL. Tracheostomy Emergencies. *Emerg Med Clin North Am*. 2019 Feb;37(1):109-119. doi: 10.1016/j.emc.2018.09.010. PMID: 30454773.
11. Cooper JD. Tracheal Injuries Complicating Prolonged Intubation and Tracheostomy. *Thorac Surg Clin*. 2018 May;28(2):139-144. doi: 10.1016/j.thorsurg.2018.01.001. PMID: 29627046.
12. Lindahl SGE. Using the prone position could help to combat the development of fast hypoxia in some patients with COVID-19. *Acta*

- Paediatr. 2020 Aug;109(8):1539-1544. doi: 10.1111/apa.15382. Epub 2020 Jun 17. PMID: 32484966; PMCID: PMC7301016.
13. Chae YJ, Kim JY, Yoo JY, Choi YH, Park KS. Tongue bite in a patient with tracheostomy after prone position -A case report-. Korean J Anesthesiol. 2011 May;60(5):365-8. doi: 10.4097/kjae.2011.60.5.365. Epub 2011 May 31. PMID: 21716567; PMCID: PMC3110297.
14. Schultz P, Morvan JB, Fakhry N, Morinière S, Vergez S, Lacroix C, Bartier S, Barry B, Babin E, Couloigner V, Atallah I; French Society of Otorhinolaryngology, Head, Neck Surgery (SFORL); French Society of Head, Neck Carcinology (SFCCF). French consensus regarding precautions during tracheostomy and post-tracheostomy care in the context of COVID-19 pandemic. Eur Ann Otorhinolaryngol Head Neck Dis. 2020 May;137(3):167-169. doi: 10.1016/j.anorl.2020.04.006. Epub 2020 Apr 9. PMID: 32307265; PMCID: PMC7144608.
15. Mishra P, Jedge P, Kaushik M, Artham P, Kumari S. Our Experience of Tracheostomy in COVID-19 Patients. Indian J Otolaryngol Head Neck Surg. 2020 Aug 10:1-4. doi: 10.1007/s12070-020-02036-z. Epub ahead of print. PMID: 32837948; PMCID: PMC7416582.