

STREPTOKOKNI TOKSIČNI ŠOK SINDROM

Jagoda Gavrilović, Predrag Čanović, Olgica Gajović, Ljiljana Nešić, Željko Mijailović,
Zoran Todorović, Jelena Đoković
Klinika za infektivne bolesti, Klinički centar „Kragujevac“, Kragujevac

STREPTOCOCCAL TOXIC SHOCK-LIKE SYNDROME (TSLs)

Jagoda Gavrilovic, Predrag Canovic, Olgica Gajovic, Ljiljana Nesic, Zeljko Mijailovic
Zoran Todorovic, Jelena Đoković
Clinic for Infectious Diseases, Clinical Center “Kragujevac”, Kragujevac, Serbia

SAŽETAK

Toksični šok sindrom (TŠS) jeste retko, toksinom posredovano oboljenje, izazvano infekcijom bakterijama *Staphylococcus aureus* ili *Streptococcus* grupe A (GAS), poznatim i kao *Streptococcus pyogenes*.

Muškarac star 37 godina hospitalizovan je drugog dana bolesti, zbog proliva i povraćanja a bez znakova sistemske infekcije. Nakon parenteralne rehidratacije tegobe su se povukle, međutim, za dva dana nastaje pogoršanje: visoka febrilnost (40°C), subikterus i kožne petehijalne promene, koji se intenziviraju narednih dana. Razvija se poremećaj respiratorne i renalne funkcije (tahidispneja, oligurija do anurije), kao i izmena mentalnog statusa. Biohumoralni markeri zapaljenja bili su pozitivni a pokazatelji jetrine i bubrežne insuficijencije visoki. Iz hemokulture je izolovan *Streptococcus pyogenes*. I pored adekvatne terapije (prema antibiogramu) razvio se akutni respiratorni distress sindrom (ARDS). U više navrata urađena radiografija pluća pokazuje evoluciju metastatskih promena infekcije, pleuralni izliv, uvećanje srčane senke. Ehokardiografija ukazuje na perikardni izliv, a kontrolna na fibrozu septuma. CT grudnog koša potvrđuje nalaze radiografije pluća, a CT abdomena splenomegaliju. Nakon četiri nedelje daljeg praćenja i lečenja otpušten je sa klinike u dobrom opštem stanju, stabilnih vitalnih funkcija, urednog fizikalnog nalaza po sistemima.

Ovo je prvi opisani slučaj septičkog šoka na našoj klinici, kod mlađeg imunokompetentnog pacijenta.

Ključne reči: *Streptococcus pyogenes*; šok; toksini, biološki; sindrom respiratornog distresa, odrasli; ishod lečenja.

UVOD

Streptococcus pyogenes (grupa A streptokoka, GAS) jeste gram pozitivan, aerobni mikroorganizam i ubraja se u najčešće patogene kod ljudi. Najčešće izaziva infekcije kože i ždrela. Iako je grupa A *Streptococcus* odgovorna za široki spektar bolesti i najčešće izaziva neinvazivne bolesti kao što su faringitis i šarlah (1), može da uzrokuje i ozbiljne invazivne infekcije kao što su bakterijemija, nekrotični fasciitis i streptokokni toksični šok sindrom (STŠS) (2–4).

ABSTRACT

Toxic shock syndrome (TSS) is a rare, toxin-mediated acute life-threatening illness, usually precipitated by infection with either *Staphylococcus aureus* or group A *Streptococcus* (GAS), also called *Streptococcus pyogenes*.

We present a case of 37-year-old male immunocompetent Caucasian who was hospitalized at the Clinic for Infectious Diseases because of diarrhea and vomiting with no signs of systemic infection. The symptoms disappeared after parenteral rehydration. Two days after the short lived improvement, the patient was highly febrile (40°C) with subicteric and petechial skin changes. Rapidly, respiratory, renal as well as psychical failure was observed with tachypnea, oliguria and finally anuria. Blood studies revealed inflammatory response and the indicators of hepatic and renal failure were high. Blood culture was positive on *Streptococcus pyogenes*. Although therapy procedures were initiated, acute respiratory distress syndrome had developed and the patient was intubated at Intensive Care Unit. Roentgenogram of the chest showed metastasis of infection, pleural effusion, and heart enlargement. The ECG showed changes characteristic of pericardial effusion as well as septal fibrosis. Splenomegaly was confirmed with computed tomography. After four weeks of treatment and further monitoring the patient was discharged from hospital in good general condition, stable vital functions and normal findings on physical systems.

This was the first case of toxic shock-like syndrome described in the Department for Infectious Diseases of Clinical Center in Kragujevac.

Key words: *Streptococcus pyogenes*; shock; toxins, biological; respiratory distress syndrome, adult; treatment outcome.

Toksični šok sindrom (TŠS) je toksinom posredovano oboljenje koje karakteriše brzo razvoje šoka, multiorganska disfunkcija i visoki mortalitet. TŠS je tipično povezivan sa infekcijom *Staphylococcus aureus*om i korišćenjem menstrualnih tampona kod zdravih žena sa menstruacijom. Međutim TŠS se javlja kod zdravih osoba svih uzrasta i oba pola. Stafilokokni TŠS se osim za upotrebu menstrualnih tampona povezuje i za drugim stafilokoknim infekcijama kao što su pneumonije, osteomijelitis, kožne i ginekološke infekcije, te različite

hirurške procedure. Godine 1993. definisan je i streptokokni TŠS koji je klinički sličan stafilokoknom, ali ga prouzrokuje *Streptococcus pyogenes* (5). Može da nastane tokom streptokoknih infekcija bilo kog tkiva, ali najčešće kože i potkožnog tkiva (celulitis, fasciitis, miozitis, inficirane rane), ili bez jasnog primarnog mesta infekcije.

U radu prikazujemo bolesnika sa toksičnim šok sindromom uzrokovanim GAS, kod koga je zahvaljujući blagovremeno postavljenoj dijagnozi i multidisciplinarnom terapijskom pristupu lečenje bilo uspešno.

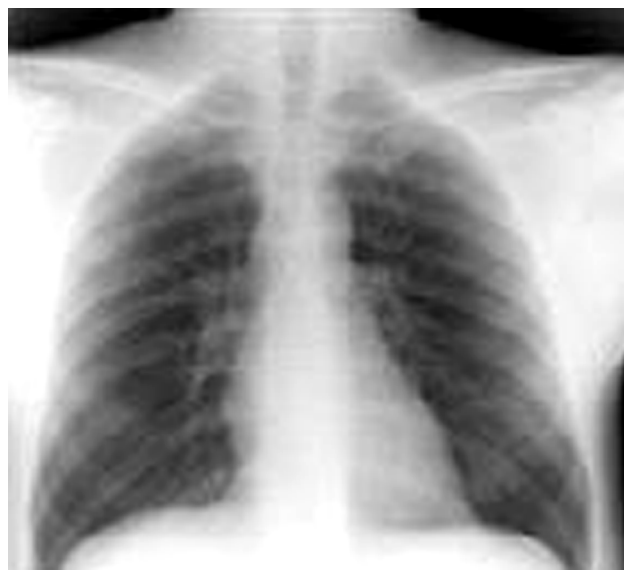PRIKAZ BOLESNIKA

Prethodno zdrav trideset sedmogodišnji muškarac hospitalizovan je na Klinici za infektivne bolesti, zbog proliva i povraćanja a bez znakova sistemske infekcije. On se razboleo naglo, iz punog zdravlja, dva dana pre prijema, sa bolovima u trbuhu u vidu grčeva. Povratio je više od 20 puta, uz veliki broj obilnih i tečnih stolica. Do tada je bio uglavnom zdrav, bez podataka o hereditarnim oboljenjima. Mesec dana ranije lečen je od sinuzitisa.

Na prijemu je bio svestan, ispravno orjentisan u svim pravcima, afebrilan, eupnoičan, acijanotičan, anikteričan, dehidratiran i adinamičan, bez ospe, limfadenopatije i bez znakova hemoragijskog sindroma, sa urednim vitalnim parametrima (sa telesnom temperaturom 36,9°C, frekvencom od 16 respiracija/min, kardiocirkulatorno kompenzovan sa arterijskim krvnim pritiskom 120/80 mmHg. Objektivno, auskultatorni nalaz na srcu i plućima je bio uredan, nalaz na abdomenu takođe (trbuh u nivou grudnog koša, prati respiratorne pokrete, mek i palpatorno bolno lako osetljiv u donjim partijama ali bez znakova iritacije peritoneuma). Jetra i slezina se nisu palpabile i neurološki nalaz je u celini bio uredan. Sve rutinske laboratorijske analize (krvna slika, CRP, fibrinogen, jonogram i hepatogram) uzete na prijemu bile su u granicama referentnih vrednosti.

Nakon parenteralne rehidracije pacijent se subjektivno bolje osećao. Međutim, trećeg dana hospitalizacije nastupa pogoršanje. On postaje visoko febrilan (do 40°C), tahikardičan (puls 110/min), tahidispnoičan (frekvencija disanja 24 respiracije/min). Regstruje se subikterus i kožne promene u vidu eritema i petehija u predelu nadlaktice, leve aksile i levog lumbalnog predela. Narednog dana na tim mestima se formiraju palpatorno bolno osetljivi, prvo crveno, a kasnije lividno prebojeni, jasno ograničeni infiltrati. Bolesnik je i dalje bio visokofebrilan, uz intenziviranje ikterusa, pogoršanje respiratorne i kardiocirkulatorne funkcije (tahidispnoičan sa 28 respiracija/min, saturacija kiseonikom je 89%, hipotenzivan sa 100/60 mmHg i srčanom frekvencom od 115/min). Nakon uzimanja materijala za mikrobiološko ispitivanje (hemokultura, urinokultura, koprokultura)

započeta je empirijska terapija antibioticima širokog spektra. S ciljem razjašnjenja etiologije febrilnog stanja urađene su virusološke analize (HBsAg, antitela na HCV i HIV) i imunoserologija (ANA, AMA, ANCA, Latex RF i Waaler-Rosae, Coombs test) i svi nalazi su bili uredni. Ultrasonografskim pregledom abdomena (EHO) registrovana je hepatosplenomegalia: jetra promera 143 mm, homogena, a slezina promera 148 mm, takođe homogena. I EHO srca i rentgenski pregled (RTG) pluća bili su urednog nalaza (slika 1). Rtg nalaz je bio sledeći: u prikazanom delu plućnog parenhima se ne uočavaju aktivne patološke promene, kosto-frenični sinusi su slobodni a hemidijafragme su jasno konturisanе.



Slika 1. – Nalaz rentgenskog pregleda pluća petog dana bolesti

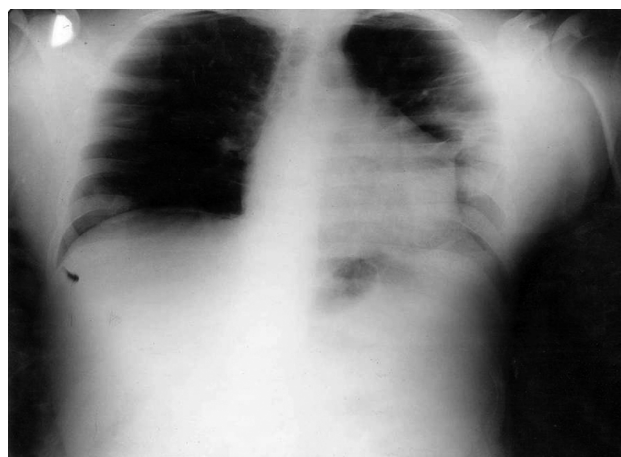Petog dana hospitalizacije u hemokulturi (uzetoj trećeg dana bolesti) izolovan je *Streptococcus beta-haemolyticus* grupe A, senzitivna na većinu dostupnih antibiotika (penicilin, ceftriakson, eritromicin, klindamicin, linkomicin), dok su koprokultura i urinokultura bile sterilne. Po prispeću rezultata mikrobiološkog ispitivanja inicijalna empirijska antibiotska terapija je korigovana prema antibiogramu (kristalni penicilin, klindamicin).

Protivno očekivanjima, po ordiniranju ciljane terapije, osmog dana hospitalizacije dolazi do poremećaja stanja svesti. Bolesnik postaje somnolentan, tahidispnoičan (45 respiracija/min) i bradikardičan (puls 58/min), hipotenzivan (90/50 mmHg). Izrazio je ikteričan, sa izraženim edemima celog tela. Na plućima obostrano, više desno, čuje se oslabljen disajni šum uz ranoinspirijumske pukote. Srčana akcija je ritmična, bradikardična, uz čujan blag sistolni šum na vrhu. Trbuh je mek, neosetljiv. Jetra i slezina su palpabilne za 3 cm, takođe neosetljive. U predelu leve nadlaktice i obe potkolenice uočavaju se tvrdi, jasno ograničeni, palpatorno osetljivi, lividni

infiltrati. Ehokardiografski je registrovana dilatacija leve pretkomore uz perikardni izliv iza zadnjeg zida i uz lateralni zid leve komore sa sistolnim raslojavanjem perikardnih listova do 12 mm. Ultrazvučnim pregledom abdomena nije utvrđeno povećanje jetre i slezine ali su u abdomenu potvrđeni znaci prisustva slobodne tečnosti perihepatično, perisplenično i perirenalno.

Zbog pogoršanja respiratorne i renalne funkcije, pretećeg pogoršanja kardiocirkulatorne funkcije, bolesnik je preveden na dalje lečenje u jedinicu intenzivnog lečenja. U više navrata je ponavljan RTG pluća, kojim se registruje evolucija patoloških promena i razvoj bilateralnih plućnih infiltrata uz pleuralni izliv obostrano (slika 2). RTG nalaz na plućima je bio sledeći: obostrano u plućnom parenhimu, više desno se uočavaju nehomogene, mrljaste senke, najverovatnije zapaljenske etiologije, oba kosto-frenična sinusa zasenčena izlivom.

Potom je pacijent intubiran i stavljen na program arteficialne ventilacije. Radi kontinuiranog hemodinamskog monitoringa plasiran je i centralni venski kateter. U laboratorijskim analizama se registruje značajno povišenje vrednosti kreatin kinaze i laktat dehidrogenaze (LDH), uz metaboličku acidozu, hipoksemiju, hiperkapniju i hipoalbuminemiju, znaci renalne insuficijencije sa smanjenom diurezom i oštećenjem jetre (tabela 1).



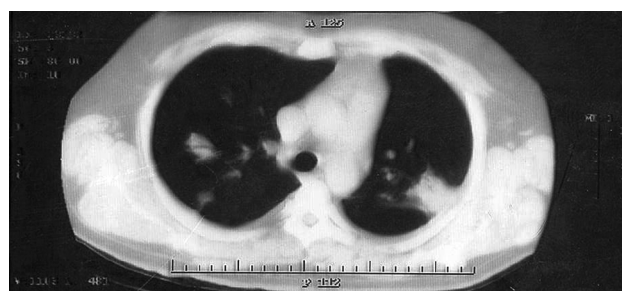
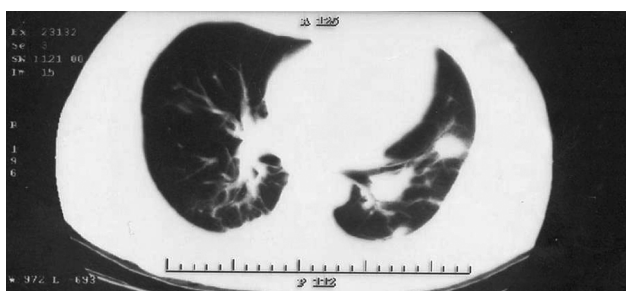
Slika 2. – Nalaz rentgenskog pregleda pluća desetog dana bolesti

Kompjuterizovana tomografija (CT) grudnog koša i abdomena pokazuje u plućnom parenhimu obostrano bazalno segmentne inflamatorne promene i obostrano, izraženije levo, više ovalnih, nepravilnih, nejasno ograničenih infiltrata. Pleuralni prostori su obostrano ispunjeni manjim izlivom, više levo. Promene prema CT karakteristikama su odgovarale bakterijskoj infekciji (slika 3).

Tabela 1. Rezultati laboratorijskih analiza.

Parametar	Vrednosti tokom lečenja (sukcesivno)									
Leukociti (x 10 ⁹ /L)	13,1	17,8	20,2	37,9	34,8	31,7	29,7	22,5	17,1	
Eritrociti (x 10 ¹² /L)	3,6	2,9	2,9	3,0	3,5	3,4	3,4	3,2	3,9	
Hemoglobin (g/L)	107	91	97	100	108	111	109	108	106	
Trombociti (x 10 ⁹ /L)	176	116	90	94	86	73	108	156	281	
APTT (s)	43.	41	44.8	43.	42.4	41.6	36.2	36	27.6	
Fibrinogen (g/L)	5,5	5,22	7,4	7,6	12,1	8,3	498	496	257	
Natrijum (mmol/L)	138	134	134	134	134	135	137	143	136	
Kalijum (mmol/L)	4.1	4	3,9	3,9	3,8	3,4	4,1	4	3,6	
Ureja (mmol/L)	7.4	9.3	15,6	22	32,1	18	16	11.5	12	
Kreatinin (μmol/L)	147	198	163	149	243	337	415	560	522	
Glukoza (mmol/L)	8.5	7.7	7.2	7.4	7.4	7.4	5.7	6.6	6.5	
Albumini (g/L)	28	25	22	22	19	13	13	12	18	
CRP (mg/L)	150	231	274	276	373	344	66	34.9	23.8	
CK (IJ/L)	264	265	265	489	1428	3229	9367	5345	2123	
Bilirubin, ukupni (mmol/L)	89	187	328	354	344	404	369	268	179	
ALT (IJ/L)	33	35	37	28	44	55	58	111	113	
AST (IJ/L)	34	67	77	79	104	295	289	297	204	
LDH (IJ/L)	502	748	542	789	1203	998	788	546	553	
Globulini (g/L)	35	36	35	36	36	36	34	34	34	
Proteini, ukupn (g/L)	63	61	57	58	45	49	47	49	55	

APTT – aktivirano parcijalno tromboplastinsko vreme; CRP-C reaktivni protein; CK – kreatin (fosfo)kinaza; ALT – alanin amnotransferaza; AST – aspartat aminotransferaza; LDH – laktat dehidrogenaza



Slika 3. – Nalaz kompjuterizovane tomografije grudnog koša dvanaestog dana bolesti

Zbog lošeg opšteg stanja i vitalne ugroženosti, bolesnik je tretiran maksimalnim dozama kristalnog penicilina (24 miliona internacionalnih jedinica za 24 časa) i klindamicina (600 mg na 6 h), kasnije i vankomicina (1 g na 12 h) uz opšte mere potpore (koloidni i kristaloidni rastvori, transfuzije krvi i derivata krvi, rastvorima humanih albumina, inotropnim lekovima i vazopresornim agensima zbog perzistentne hipotenzije). Dati su intravenski imunoglobulini i visoke doze kortikosteroida, kao i antikoagulantna sredstva.

Posle primenjene terapije dolazi do stabilizacije vitalnih funkcija i nakon 5 dana pacijent je ekstubiran. Posle sledećih 5 dana intenzivnog nadzora preveden je u Kliniku za infektivne bolesti radi daljeg lečenja. Svakodnevno je praćen te se beleži postepena normalizacija kliničkih i biohemijskih pokazatelja. Nakon četiri nedelje daljeg lečenja otpušten je u dobrom opštem stanju, stabilnih vitalnih funkcija, urednog fizikalnog nalaza po sistemima.

DISKUSIJA

Streptokok grupe A (GAS) poznat i kao *Streptococcus pyogenes* izaziva širok spektar infekcija i komplikacija, prvenstveno faringitis i različite infekcije kože (erizipel, šarlah, piodermija). Poslednjih dekada prošlog veka, kao i u novije vreme, beleži se porast incidence invazivnih infekcija kao što su sepsa, nekrotični fasciitis i toksični šok sindrom. Među obolelima sve je više dece i mladih, odraslih, prethodno zdravih osoba bez jasnih faktora rizika.

Toksični šok sindrom je multisistemsko, nekontagiozno oboljenje i obično uzrokovano toksinima bakterije *Staphylococcus aureus*, ali se kao uzročnik zadnjih godina opisuje i *Streptococcus pyogenes*, te se govori o streptokoknotoksičnom šok sindromu (STŠS). Karakterišu ga rani razvoj šoka, multiorganska disfunkcija i visok mortalitet (30–70%) (4, 5). Grupa A streptokoka produkuje brojne faktore virulencije koji igraju ulogu u patogenezi invazivnih infekcija, uključujući M protein, proteaze, DNaze, streptokokni toksin, streptolizin O i S i streptokokni pirogeni egzotoksin (6).

GAS izazivači invazivnih infekcija su najčešće M1 i M3 serotipa (7). Ovi tipovi češće produkuju pirogeni egzotoksin, protein sa potentnim imunomodulatornim kapacitetom, što je najvažniji patogeni mehanizam u invazivnim GAS infekcijama. Pirogeni egzotoksin (8) se ponaša kao superantigen (9) i za razliku od ostalih antigena ne prolazi proces obrade u antigen-prezentujućim ćelijama već se direktno vezuje za molekule glavnog histokompatibilnog kompleksa gena (GHK) klase II. Kompleks superantigen-MHC klase II reaguje sa T-ćelijskim receptorom i stimuliše veliki broj ćelija, do 20%, normalno 0,01–0,1%, što dovodi do disregulacije citokinskog odgovora i oslobađanja ogromne količine citokina: faktora α nekroze tumora (TNF α), interleukina 1 β (IL1 β), interleukina 6 (IL6) (10). Masivno oslobađanje citokina je mehanizam nastanka dramatičnog šoka i oštećenja organa udruženih sa streptokoknim toksičnim šok sindromom.

Ovakvu kliničku sliku karakterišu povišena telesna temperatura, generalizovani eritem (10%), brzo progredirajuća hipotenzija i simptomi multiorganskog oštećenja uključujući profuznu vodenastu dijareju, povraćanje i mialgije. Poremećaj stanja svesti u smislu konfuzije javlja se kod oko 50% bolesnika, a mogu se javiti i agitiranost i koma. Simptomi lokalne infekcije mekih tkiva (celulitis, absces, miozitis) prisutni su kod oko 80% bolesnika a kod 20% nema jasnog fokusa infekcije. Kriterijumi za dijagnozu streptokoknog toksičnog šoka (STŠS) jasno su definisani: (A) Izolacija grupe A streptokoka (*Streptococcus pyogenes*), (1) iz normalno sterilne sredine (krv, likvor, pleuralni punktati), (2) iz normalno nesterilne sredine (guša, sputum, vagina, površne kožne lezije) i (B) Klinički znaci, (1) hipotenzija (sistolni pritisak < 90 mmHg), (2) kliničke i laboratorijske abnormalnosti, renalna insuficijencija (kreatinin > 177 μ mol/L), koagulopatija (broj trombocita < 100 x 10⁹/L), diseminovana intravaskularna koagulacija (produženo vreme koagulacije, nizak fibrinogen, povišeni degradacioni produkti fibrina), lezija jetre (dvostruko povišene transaminaze i bilirubin), ARDS (akutni razvoj difuznih plućnih infiltrata i hipoksemije u odsustvu srčane insuficijencije i pleuralnih i peritonealnih efuzija zbog

hipoalbuminemije), difuzna eritematozna makulozna ospa sa naknadnom deskvamacijom i nekroza mekih tkiva, uključujući nekrotični fascitis, miozitis ili gangrenu. Dijagnoza se postavlja kao definitivna ili moguća. Definitivna dijagnoza uključuje A1 kriterijum plus B (jedan i plus drug dva). Moguća dijagnoza uključuje A kriterijum i B (jedan i plus druga dva).

Prikazani bolesnik ispunjava sve kriterijume za definitivnu dijagnozu streptokoknog toksičnog šok sindroma. Izolovan je *Streptococcus pyogenes* iz hemokulture i time je ispunjen jedan zahtev A1. Objektivno su potvrđeni perzistentna hipotenzija (B1) ali i renalna insuficijencija, koagulopatija, oštećenje jetre, te i sam ARDS, čime je u celini ispunjen i drugi kriterijum B (druga dva).

Brzina napredovanja šoka i multiorganske disfunkcije je impresivna, pa je streptokokni toksični šok često smrtonosan. Uzrok tome mogu biti nespecifična prezentacija na početku bolesti što može dovesti do pogrešne ili zakasnele dijagnoze, zatim agresivna priroda infekcije kao i kašnjanje u primeni odgovarajućih antibiotika. Letalan ishod je čest u prvih 24–48 sati hospitalizacije. Stoga je pravovremena dijagnoza i agresivna antibiotska terapija preduslov povoljnog ishoda. Rizične grupe za nastanak STŠS su deca, stari, osobe sa HIV infekcijom, dijabetesom, srčanom bolešću, skorašnja varicella i influenza, hirurške procedure (liposukcija, histerektomija, vaginalni porođaj i dr.), dugotrajna primena nesteroidnih antiinflamatornih lekova (NSAIL) (11–13).

Kod našeg bolesnika definitivna dijagnoza je postavljena šestog dana bolesti. Razlog tome je nespecifično kliničko ispoljavanje kod prethodno zdrave osobe, odsustvo primarnog fokusa infekcije i vreme potrebno za porast mikroorganizama u hemokulturi (minimalno 24–48 h od trenutka uzimanja uzorka). Naš pacijent je takođe bio bez uobičajnih faktora rizika za invazivnu infekciju GAS. Moguće je da je ulazno mesto sluznica nazofarinksa, jer je bolesnik naveo da je oko 10 dana pre aktuelne bolesti lečen antibioticima zbog sinuzitisa, a pri prijemu je registrovana hiperemija sluznice, tonzile i ždrele. Treba imati na umu da se STŠS veoma retko javlja kao komplikacija infekcija nazofarinksa kod odraslih (14, 15) ali se kod našeg bolesnika može raditi baš o toj lokaciji.

Savremeni tretman STŠS je multidisciplinarnan, a uspeh lečenja zavisi u velikoj meri od njegovog što ranijeg započinjanja (16). Bolesnici zahtevaju prijem u jedinicu intenzivne terapije zbog neophodnosti kontinuiranog hemodinamskog monitoringa i primenu mera intenzivne terapije i reanimacije, što je urađeno i u našem slučaju. Pravovremena primena antibiotika je esencijalna za uspeh

terapije, te smo na samom početku, do pristizanja rezultata mikrobiološkog ispitivanja i etiološke dijagnoze, ordinirali antibiotike širokog spektra. Zbog sličnosti u kliničkom pojavljivanju TŠS i STŠS, treba započeti adekvatnu antibiotsku terapiju protiv oba uzročnika – *S. aureus* i *S. pyogenes* do postavljanja definitivne dijagnoze.

Preporuke su da se toksični šok sindrom izazvan streptokokom leči penicilinom i klindamicinom (17). *In vitro* studije ukazuju na povoljan efekat klindamicina na suzbijanje toksina i modulaciju citokinskog odgovora. Hipovolemijski šok uzrokovan kapilarnom propustljivošću, vazodilatacijom i gubitkom telesnih tečnosti neposredno ugrožava bolesnika. Radi postizanja i održavanja adekvatnog krvnog pritiska i perfuzije vitalnih organa, potrebna je nadoknada volumena velikim količinama kristaloidnih rastvora ili koloidnih rastvora, a u slučaju perzistentne hipotenzije indikovani su i inotropni lekovi. S ciljem poboljšanja oksigenacije tkiva i korekcije hipoksije i/ili acidoze neophodna je oksigenoterapija, a u slučajevima respiratorne insuficijencije i razvoja ARDS primenjuje se mehanička ventilacija pluća. Sve ove mere sprovedene su i kod našeg bolesnika. U slučajevima insuficijencije bubrega ponekad je neizbežna dijaliza. Takođe, intravanski imunoglobulini, s obzirom na ulogu streptokoknog egzotoksina u potogenezi bolesti, mogu imati svoje mesto u terapiji, zbog efekta na poboljšavanje fagocitoze, u neutralizaciji toksina i suzbijanju proinformatornog odgovora (18–20).

Prezentovani slučaj ukazuje na značaj pravovremene identifikacije bakterijskih infekcija i njihovih komplikacija koje potencijalno ugrožavaju život. Virusne infekcije, uzrok epidemijskih dešavanja koje su u fokusu savremenog društva, čine značajan deo obolevanja i u vulnerabilnim populacijama (21, 22). Međutim, bakterije su još uvek značajan uzrok morbiditeta u savremenim bolnicama tako da je dijagnostika ovih bolesti veoma značajna (23, 24). Sagledavanje faktora prirodne odbrane kod gram-pozitivnih bakterija i faktora rizika za nepovoljne ishode omogućava pravovremenu dijagnozu i lečenje i postavlja osnovu za istraživanja efikasnijih i bezbednijih terapijskih modaliteta (25–27).

U zaključku, TŠS je retko ali veoma smrtonosno oboljenje sa impresivnom brzinom napredovanja šoka i multiorganske disfunkcije koje stoga zahteva pravovremenu dijagnozu što je često nemoguće. Kod jednom postavljene dijagnoze samo su agresivna antibiotska terapija i sve neophodne mere lečenja u jedinici intenzivnog lečenja ono što razdvaja preživljavanje bolesnika od letalnog ishoda.

LITERATURA

1. Bisno AL, Stevens DL. Streptococcal infections of skin and soft tissues. *N Engl J Med* 1996; 334: 240–5.
2. Baxter F, McChesney J. Severe group A streptococcal infection and streptococcal toxic shock syndrome. *Can J Anaesth* 2000; 47: 1129–30.
3. Manders SM. Toxin-mediated streptococcal and staphylococcal disease. *J Am Acad Dermatol* 1998; 39: 383–98.
4. Stevens DL, Tanner MH, Winship J, et al. Severe group A streptococcal infections associated with a toxic shock-like syndrome and scarlet fever toxin A. *N Engl J Med* 1989; 321: 1–7.
5. The Working Group on Severe Streptococcal Infections Defining the group A streptococcal toxic shock syndrome: rationale and consensus. *JAMA* 1993; 269: 390–1.
6. Cunningham MW. Pathogenesis of group A streptococcal infections. *Clin Microbiol Rev* 2000; 13: 470–511.
7. Herwald H, Cramer H, Morgelin M, et al. M protein, a classical bacterial virulence determinant, forms complexes with fibrinogen that induce vascular leakage. *Cell* 2004; 116: 367–79.
8. Fast DJ, Schlievert PM, Nelson RD. Toxic shock syndrome-associated staphylococcal and streptococcal pyrogenic toxins are potent inducers of tumor necrosis factor production. *Infect Immun* 1989; 57: 291–4.
9. McCormick JK, Yarwood JM, Schlievert PM. Toxic shock syndrome and bacterial superantigens: an update. *Annu Rev Microbiol* 2001; 55: 77–104.
10. Darenberg J, Luca-Harari B, Jasir A, et al. Molecular and clinical characteristics of invasive group A streptococcal infection in Sweden. *Clin Infect Dis* 2007; 45: 450–8.
11. Factor SH, Levine OS, Schwartz B, et al. Invasive group A streptococcal disease: risk factors for adults. *Emerg Infect Dis* 2003; 9: 970–7.
12. Laupland KB, Davies HD, Low DE, Schwartz B, Green K, McGeer A. Invasive group A streptococcal disease in children and association with varicella-zoster virus infection. Ontario Group A Streptococcal Study Group. *Pediatrics* 2000; 105: E60.
13. Carapetis JR, Steer AC, Mulholland EK, Weber M. The global burden of group A streptococcal diseases. *Lancet Infect Dis* 2005; 5: 685–94.
14. Chan KH, Kraai TL, Richter GT, Wetherall S, Todd JK. Toxic shock syndrome and rhinosinusitis in children. *Arch Otolaryngol Head Neck Surg* 2009; 135: 538–42.
15. Vucicevic Z, Bencic IJ, Kruslin B, Degoricija V. Toxic shock syndrome due to group A streptococcal pharyngitis and bacteremia in an adult. *J Microbiol Immunol Infect* 2008; 41: 351–4.
16. Stevens DL. Dilemmas in the treatment of invasive *Streptococcus pyogenes* infections. *Clin Infect Dis* 2003; 37: 341–3.
17. Zimbelman J, Palmer A, Todd J. Improved outcome of clindamycin compared with beta-lactam antibiotic treatment for invasive *Streptococcus pyogenes* infection. *Pediatr Infect Dis* 1999; 18: 1096–100.
18. Barry W, Hudgins I, Donta SI, Pesanti EI. Intravenous immunoglobulin therapy for toxic shock syndrome. *JAMA* 1992; 267: 3315–6.
19. Norrby-Teglund A, Ihendyane N, Darenberg J. Intravenous immunoglobulin adjunctive therapy in sepsis, with special emphasis on severe invasive group A streptococcal infections. *Scan J Infect Dis* 2003; 35: 683–9.
20. Murthy BV, Nelson RA, Mannion PT. Immunoglobulin therapy in non-menstrual streptococcal toxic shock syndrome. *Anaesth Intensive Care* 2003; 31: 320–3.
21. Đorđević Z, Čanović P, Todorović Z, Gajović O, Mijailović Ž, Popovska B. Karakteristike gripa A (H1N1) – analiza slučajeva lečenih u Kliničkom centru “Kragujevac” u Kragujevcu. *Med Čas* 2011; 45(4): 15–20.
22. Relić T, Ilić N, Đokić D, Kostić G, Veličković V, Jovanović D, Tošović S, Baskić D. RSV infekcija kod dece uzrasta do 2 godine. *Med Čas* 2011; 45(3) 9–15.
23. Milovanović M, Milovanović DR, Ružić-Zečević D. Farmakoterapija abscesa i flegmona u maksilofacijalnoj regiji – analiza bolničke serije slučajeva. *PONS Med Čas* 2010; 7: 9–15.
24. Čanović P, Nešić Lj, Tomović M, Čanović D. Dijagnostički i prognostički značaj merenja prokalcitonina u toku septičkih stanja. *Med Čas* 2006; 3: 52–7.
25. Vukadinović T, Živančević-Simonović S, Mijatović Lj, Dimitrijević Lj. Vezivanje prirodnog autoantitela IgM DJ za limfocite slezine. *Med Čas* 2005; 1: 13–8.
26. Klačar J, Busarac N, Janković S. Analiza faktora rizika za hospitalizaciju dece sa akutnom dentogenom infekcijom. *Racionalna terapija* 2012; 4(1): 41–6.
27. Durgaryan AA. Ispitivanje direktne antibakterijske aktivnosti prolinom-bogatih peptida, galarmina i analoga, na meticilin-rezistentni *Stafilokokus aureus* i klinički značajne gram-pozitivne i gram-negativne bakterije, in vitro. *PONS Med Čas* 2010; 7: 131–7.