



IMMUNOHISTOCHEMICAL EXPRESSION OF  
VASCULAR ENDOTHELIAL GROWTH FACTOR  
(VEGF) IN PROSTATE ADENOCARCINOMA

*IMUNOHISTOHEMIJSKA EKSPRESIJA VASKULARNOG  
ENDOTELNOG FAKTORA RASTA  
U ADENOKARCINOMU PROSTATE*

Vera Jovanović<sup>1</sup>, Đorđe Jovanović<sup>1</sup>, Marija Knežević<sup>1</sup>,  
Sanja Radojević Škodrić<sup>2</sup>

<sup>1</sup> University of Belgrade, Faculty of Medicine, Serbia

<sup>2</sup> Mentor: University of Belgrade, Faculty of Medicine, Institute of pathology, Serbia

**Correspondence:** zverka92@gmail.com

ABSTRACT

**Introduction:** Clinical and morphological prognostic factors for PCa are Gleason score, TNM classification and lymph node invasion. VEGF is an inducer of angiogenesis, which plays an important role in tumor growth and metastasis. It was shown that PCa cells express VEGF.

**Aim:** The aim of this paper is to analyze the immunohistochemical expression of VEGF in prostate adenocarcinoma and correlate it with the clinical and morphological prognostic factors in the sample of patients treated at the Clinical Hospital Center "Dr Dragiša Mišović" in Belgrade.

**Material and methods:** The operative material from 20 cases of prostate adenocarcinoma was used. TNM classification from 2002 was used to determine the stage of the tumor, and Gleason score from 2009 was applied to determine the grade. Immunohistochemical staining of prostate adenocarcinoma was semiquantitatively evaluated.

**Results:** Expression of VEGF was present in all analyzed adenocarcinoma of the prostate. In fifteen cases (75%) of the analyzed twenty cases, immunostaining was diffuse, while in five cases it was moderate (25%). A statistically significant correlation was noted between diffuse expression of VEGF and higher Gleason score ( $p < 0.01$ ). Frequency of diffuse expression of VEGF was higher in cases with the presence of lymphatic node metastasis and TNM stage III and IV, but the results were not statistically significant.

**Conclusion:** Diffuse expression of vascular endothelial growth factor (VEGF) is more often observed in prostate cancer (PCa) with higher Gleason score, higher TNM stage and lymph node invasion, in the sample of patients treated at the Clinical Hospital Center "Dr Dragiša Mišović" in Belgrade, all consistent with previous studies.

**Keywords:**

prostate adenocarcinoma  
VEGF  
Gleason score,  
TNM classification

## SAŽETAK

**Uvod:** Adenokarcinom je najčešći tumor prostate. Kliničko-morfološki prognostički faktori su Glisonov (engl. *Gleason*) skor, TNM klasifikacija i invazija limfnih čvorova. Vaskularni endotelni faktor rasta (engl. *VEGF*) je induktor angiogeneze, koja ima značajnu ulogu u rastu i metastaziranju tumora. Pokazano je da u ćelijama adenokarcinoma postoji ekspresija VEGF.

**Cilj rada:** Cilj rada je da se analizira obim imunohistohemijske ekspresije VEGF u adenokarcinomu prostate i povezanost između ekspresije VEGF i kliničko-morfoloških prognostičkih faktora na uzorku pacijenata lečenih u Kliničko-bolničkom centru „Dr Dragiša Mišović“ u Beogradu.

**Materijal i metode:** U ovom radu korišćen je operativni materijal 20 slučajeva adenokarcinoma prostate, dobijenih radikalnom prostatektomijom. Za određivanje stadijuma tumora korišćena je TNM klasifikacija iz 2002. godine, a za određivanje gradusa korišćen je Glisonov skor iz 2009. Imunohistohemijsko bojenje adenokarcinoma prostate ocenjivano je semikvantitativno.

**Rezultati:** Ekspresija VEGF je bila prisutna kod svih analiziranih adenokarcinoma prostate. Kod petnaest od analiziranih dvadeset (75%) bila je difuzna, a kod pet je bila umerena (25%). Učestalost difuzne ekspresije VEGF je bila statistički značajno veća kod Glisonovog skora od 8 do 10, u odnosu na Glisonov skor 7 ( $p < 0,01$ ). Kod postojanja limfnih metastaza i TNM stadijuma III i IV učestalost difuzne ekspresije VEGF je veća, ali ne i statistički značajna.

**Zaključak:** Difuzna ekspresija VEGF, na uzorku pacijenata lečenih u KBC „Dr Dragiša Mišović“ u Beogradu, češće je uočena kod adenokarcinoma prostate sa višim Glisonovim skorom i višim stadijumom, kao i kod postojanja tumorske invazije limfnih čvorova, što je u skladu sa ranijim istraživanjima.

### Ključne reči:

Adenokarcinom prostate,  
VEGF,  
Glisonov skor,  
TNM klasifikacija

## UVOD

Adenokarcinom je najčešći tumor prostate i jedan je od vodećih uzroka smrti kod muškaraca (1). U Srbiji su tumori prostate na trećem mestu po učestalosti, sa trendom porasta incidencije (2). Etiologija adenokarcinoma prostate nije razjašnjena, ali je pokazano da u nastanku i rastu tumora značajnu ulogu imaju konzumacija crvenog mesa, genetski faktori i muški polni hormoni. Rizik za pojavu karcinoma prostate raste sa godinama (tri četvrtine obolelih stariji su od 65 godina). Evolucija oboljenja je duga, tumor sporo raste i klinička slika je najčešće asimptomatska, pa u otkrivanju adenokarcinoma značajnu ulogu imaju skrining na antigen specifičan za prostatu (engl. *prostate specific antigen*, PSA) i rektalni pregled prostate (3).

Kliničko-morfološki prognostički faktori su Glisonov (engl. *Gleason*) skor, TNM klasifikacija, invazija limfnih čvorova i starost pacijenta (3). Mnogobrojne studije su pokazale da je Glisonov skor pouzdan prognostički parametar i da postoji visoka korelacija između skora i preživljavanja pacijenata sa ovim oboljenjem (3-5). Preživljavanje muškaraca sa Glisonovim skorom 6 ne razlikuje se značajno od opšte populacije. Oboleli sa Glisonovim skorom 7 u proseku žive četiri godine kraće, dok oboleli sa skorom 8-10 žive oko osam godina kraće od opšte populacije (6, 7). Karcinom prostate najčešće metastazira limfnim putem u pelvične limfne čvorove, a hematogenim putem u kosti (8). Invazija limfnih čvorova može da bude otkrivena kod 20% tumora prostate i predstavlja nezavisan

prognostički faktor preživljavanja (9). TNM klasifikacija se zasniva na anatomskoj proširenosti tumora, predstavlja važan prognostički faktor i ima značaj u izboru terapije (1, 8). Metod za dijagnostiku tumora prostate je patohistološka analiza tkiva, dobijenog biopsijom prostate.

Angiogeneza, izazvana faktorima rasta, značajna je za rast i metastaziranje tumora. Jedan od značajnih faktora rasta je vaskularni endotelni faktor rasta (engl. *VEGF*), proizvod faktora indukovano hipoksijom, koji dovodi do proliferacije endotelnih ćelija i povećane vaskularne propustljivosti. Pokazano je da u ćelijama adenokarcinoma prostate postoji ekspresija VEGF, kao i da postoji korelacija između Glisonovog skora, TNM gradusa, invazije limfnih čvorova i ekspresije VEGF (10-12).

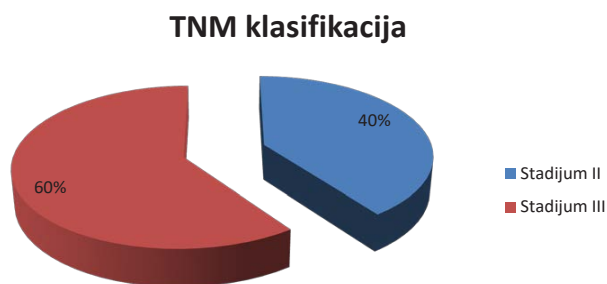
Cilj rada je da se analizira obim imunohistohemijske ekspresije VEGF u adenokarcinomu prostate i povezanost između ekspresije VEGF i kliničko-morfoloških prognostičkih faktora tumora na uzorku pacijenata lečenih u Kliničko-bolničkom centru „Dr Dragiša Mišović“ u Beogradu.

## MATERIJAL I METODE

U ovom radu je korišćen operativni materijal (prostatična žlezda i limfni čvorovi) dobijen radikalnom prostatektomijom 20 bolesnika obolelih adenokarcinoma prostate, koji su operisani u Kliničko-bolničkom centru „Dr Dragiša Mišović“. Prosečna starost bolesnika bila je 67 godina, a kretala se u rasponu od 51 do 84 godine.

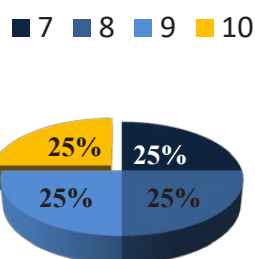
Za određivanje stadijuma tumora korišćena je

TNM klasifikacija iz 2002. godine (13). Prema ovoj klasifikaciji, 8 od 20 slučajeva (40%) pripadalo je stadijumu II, a 12 (60%) stadijumu III (**grafikon 1**).



**Grafikon 1.** Prikaz učestalosti stadijuma II i III po TNM klasifikaciji

Za određivanje gradusa korišćen je Glisonov skor iz 2009. (14), na osnovu koga je 5 bolesnika (25%) imalo skor 7 (**slike 1 i 2**); 5 (25%; **slika 3**) skor 8, 5 (25%) skor 9 i 5 skor 10 (25%; **grafikon 2**). Na osnovu slične stope preživljavanja, terapije i prognoze, a radi preciznije statističke analize, izvršeno je grupisanje Glisonovog skora od 8 do 10 u jednu, a skora 7 u drugu grupu.



**Grafikon 2.** Prikaz učestalosti vrednosti Glisonovog skora

Korišćeni su parafinski rezovi operativnog materijala i svi slučajevi su imunohistohemijski bojani na VEGF. Za demaskiranje antigena korišćena je obrada isečaka u mikrotalasnoj rerni, u citratnom puferu (Ph = 6,0), u tri ciklusa po pet minuta. Endogena peroksidazna aktivnost blokirana je 3% rastvorom vodonik-peroksida tokom 5 minuta. U cilju smanjenja nespecifičnog bojenja korišćen je normalan svinjski serum razblažen u odnosu 1:10 u trajanju od 30 minuta, posle čega je aplikovano primarno antitelo *VEGF monoclonal mouse, Clone VG1 (DAKO)*, u odnosu 1:50, u trajanju od 60 minuta. Bojenje je vršeno streptavidin-biotin tehnikom primenom *DAKO LSAB+* kita. Kao hromogen korišćen je 3,3'diaminobenzidin (DAB), a za kontrastno bojenje Majerov (engl. *Mayerov*) hematoksilin. Imunohistohemijsko bojenje adenokarcinoma prostate ocenjivano je semikvantitativno po sledećem principu:

- odsutno bojenje u svim ćelijama,
- manje od 10% pozitivnih tumorskih ćelija
- fokalna ekspresija,
- 10-50% pozitivnih tumorskih ćelija - umerena ekspresija
- preko 50% - difuzna ekspresija.

Za analizu statističke značajnosti korišćen je Fisherov (engl. *Fisher*) test egzaktnosti (program *R v.3.0.2*). Statistički značajnim smatrane su vrednosti  $p < 0,05$ .

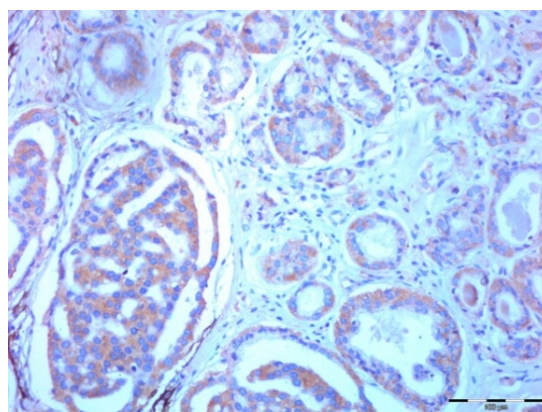
## REZULTATI

Ekspresija VEGF je bila prisutna kod svih analiziranih adenokarcinoma prostate. Kod 15/20 (75%) bila je difuzna, a kod 5/20 je bila umerena (25%; **tabela 1**).

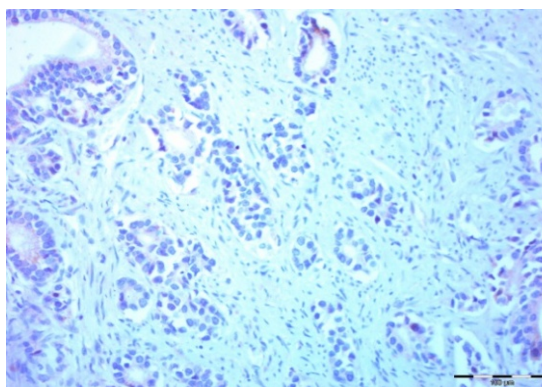
Učestalost difuzne ekspresije VEGF je statistički značajno veća kog Glisonovog skora 8–10, u odnosu na skor 7 ( $p < 0,01$ ) (**tabela 1 i grafikon 3**).

Učestalost povećane ekspresije VEGF je veća kod viših stadijuma (III i IV; **slike 1 i 3**) u odnosu na niže stadijume (I i II; **slika 2**), ali ne postoji statistički značajna razlika u učestalosti povećane ekspresije VEGF u odnosu na TNM stadijum ( $p > 0,05$ ).

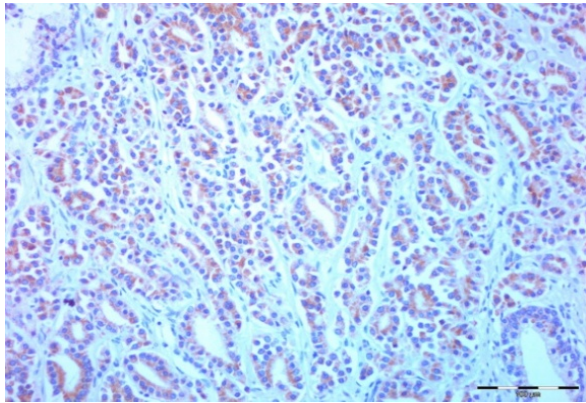
Metastaze tumora u limfnim čvorovima nađene su kod 12 od 20 ispitanika (60%), a nisu nađene kod 8 (40%; **tabela 1**). Učestalost difuzne ekspresije VEGF je veća ako su zahvaćeni limfni čvorovi, ali ne postoji statistički značajna razlika u učestalosti difuzne ekspresije VEGF u odnosu na zahvatanje limfnih čvorova ( $p > 0,05$ ).



**Slika 1.** Difuzna ekspresija VEGF, Glisonov skor 7 (4+3); pT4



**Slika 2.** Umerena ekspresija VEGF, Glisonov skor 7 (3+4); pT2a



Slika 3. Difuzna ekspresija VEGF, Glisonov skor 8 (4+4); pT3b

## DISKUSIJA

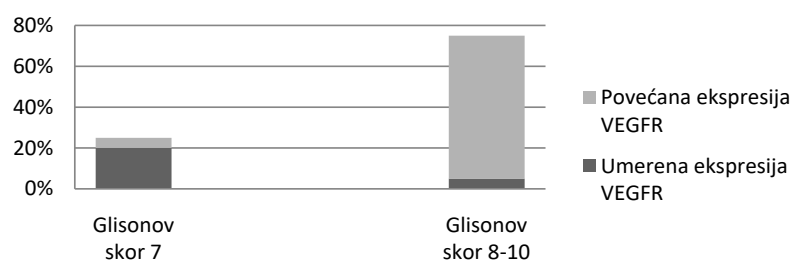
Angiogeneza, formiranje novih krvnih sudova od postojeće mikrovaskulature, značajna je za rast i metastaziranje tumora i zavisi od odnosa proangiogenih i antiangiogenih faktora (15). Imunohistohemijske studije su pokazale da ćelije tumorske strome mogu da proizvode VEGF i izazivaju angiogenezu (16). Pozitivna korelacija između ekspresije VEGF i androgenih receptora (17), kao i povećana ekspresija VEGF u adenokarcinomu u odnosu na ekspresiju u benignoj hipertrofiji prostate, čine VEGF potencijalnim prognostičkim faktorom (18, 19).

Svi analizirani uzorci su pokazali ekspresiju VEGF

Tabela 1. Prikaz Glisonovog skora, stadijuma, invazije limfnih čvorova i ekspresije VEGF za svaki pojedinačni slučaj

Broj slučaja	Glisonov skor	TNM stadijum	Invazija limfnih čvorova	Ekspresija VEGF
1	7	2	ne	umerena
2	7	2	ne	umerena
3	7	3	da	umerena
4	8	3	da	difuzna
5	7	2	ne	difuzna
6	8	2	ne	difuzna
7	8	2	da	difuzna
8	7	2	ne	umerena
9	8	3	ne	umerena
10	8	3	da	difuzna
11	9	3	da	difuzna
12	10	3	da	difuzna
13	10	3	da	difuzna
14	9	2	ne	difuzna
15	10	3	da	difuzna
16	10	3	da	difuzna
17	9	3	da	difuzna
18	10	3	da	difuzna
19	9	3	da	difuzna
20	9	2	ne	difuzna

### Ekspresija VEGF u odnosu na Glisonov skor



Grafikon 3. Prikaz odnosa umerene i povećane ekspresije VEGF u odnosu na Glisonov skor

i uočena je povezanost između ekspresije VEGF i Glisonovog skora, što je u skladu sa nalazima El Goharija (engl. *El-Gohary*) (20), Kolermana (engl. *Kollermann*) (21) i Maka (Mak) (22).

Povećana učestalost difuzne ekspresije VEGF kod tumora sa višim TNM stadijumom u odnosu na niži stadijum u skladu je sa nalazima Strohmajera (engl. *Strohmeyer*) (23) i Lučinske (engl. *Luczynska*) (11), koji su pokazali da postoji povezanost između ekspresije VEGF-a i gradusa tumora.

Nalaz povećane učestalosti difuzne ekspresije VEGF kod adenokarcinoma koji su metastazirali u limfne čvorove, u odnosu na one koji nisu, u skladu je sa istraživanjima Vonga (engl. *Wong*) (12) i Ismaila (24). Vaskularni endotelni faktor rasta je značajan faktor limfangiogeneze i njegova povećana ekspresija je u skladu sa metastaznim potencijalom tumora.

## ZAKLJUČAK

Difuzna ekspresija VEGF, na uzorku pacijenata lečenih u KBC „Dr Dragiša Mišović“ u Beogradu, češće je uočena kod adenokarcinoma prostate sa višim Glisonovim skorom i višim stadijumom, kao i kod postojanja tumorske invazije limfnih čvorova, što je u skladu sa ranijim istraživanjima.

## LITERATURA

1. Fletcher CD. Diagnostic Histopathology of Tumors: 2-Volume Set with CD-ROMs: Elsevier Health Sciences; 2007. p. 733-81.
2. Mihajlović J, Pechlivanoglou P, Miladinov-Mikov M, Živković S, Postma MJ. Cancer incidence and mortality in Serbia 1999–2009. *BMC Cancer*. 132013. p. 18.
3. Eble JN. Pathology and genetics of tumours of the urinary system and male genital organs: IARC; 2004. p. 159-214.
4. Freedland SJ, Amling CL, Terris MK, Presti JC, Jr, Aronson WJ, Elashoff D, et al. Is there a difference in outcome after radical prostatectomy between patients with biopsy Gleason sums 4, 5, and 6? Results from the SEARCH database. *Prostate Cancer Prostatic Dis*. 2003;6(3):261-5.
5. Tsao CK, Gray KP, Nakabayashi M, Evan C, Kantoff PW, Huang J, et al. Patients with Biopsy Gleason 9 and 10 Prostate Cancer Have Significantly Worse Outcomes Compared with Gleason 8 Disease. *J Urol*. 2015;134(4):439-50.
6. Albertsen PC, Fryback DG, Storer BE, Kolon TF, Fine J. Long-term survival among men with conservatively treated localized prostate cancer. *Jama*. 1995;274(8):626-31.
7. Egevad L, Granfors T, Karlberg L, Bergh A, Stattin P. Prognostic value of the Gleason score in prostate cancer. *BJU Int*. 2002;89(6):538-42.
8. Atanackovic M, Bacetic D, Basta-Jovanovic G, Boricic I, Brasanac D, Laban A, et al. Patologija. Beograd: Medicinski fakultet Univerziteta u Beogradu Katedra za Patologiju; 2006. p. 644-6.
9. Cheng L, Jones TD, Lin H, Eble JN, Zeng G, Carr MD, et al. Lymphovascular invasion is an independent prognostic factor in prostatic adenocarcinoma. *J Urol*. 2005;174(6):2181-5.

10. Erkal EY, Bora H, Tepeoglu M, Akmansu M. Role of vascular endothelial growth factor in clinically localized prostate cancer treated with radiation therapy. *Balkan Med J*. 2014;31(1):43-9.
11. Luczynska E, Gasinska A, Wilk W. Microvessel density and expression of vascular endothelial growth factor in clinically localized prostate cancer. *Pol J Pathol*. 2013;64(1):33-8.
12. Wong SY, Haack H, Crowley D, Barry M, Bronson RT, Hynes RO. Tumor-secreted vascular endothelial growth factor-C is necessary for prostate cancer lymphangiogenesis, but lymphangiogenesis is unnecessary for lymph node metastasis. *Cancer Res*. 2005;65(21):9789-98.
13. Eichelberger LE, Cheng L. Does pT2b prostate carcinoma exist? Critical appraisal of the 2002 TNM classification of prostate carcinoma. *Cancer*. 2004;100(12):2573-6.
14. Helpap B, Egevad L. Modified Gleason grading. An updated review. *Histol Histopathol*. 2009;24(5):661-6.
15. Folkman J. What is the evidence that tumors are angiogenesis dependent? *J Natl Cancer Inst*. 1990;82(1):4-6.
16. Nordby Y, Andersen S, Richardsen E, Ness N, Al-Saad S, Melbo-Jorgensen C, et al. Stromal expression of VEGF-A and VEGFR-2 in prostate tissue is associated with biochemical and clinical recurrence after radical prostatectomy. *Prostate*. 2015;75(15):1682-93.
17. Boddy JL, Fox SB, Han C, Campo L, Turley H, Kanga S, et al. The androgen receptor is significantly associated with vascular endothelial growth factor and hypoxia sensing via hypoxia-inducible factors HIF-1a, HIF-2a, and the prolyl hydroxylases in human prostate cancer. *Clin Cancer Res*. 2005;11(21):7658-63.
18. Pallares J, Rojo F, Iriarte J, Morote J, Armadans LI, de Torres I. Study of microvessel density and the expression of the angiogenic factors VEGF, bFGF and the receptors Flt-1 and FLK-1 in benign, premalignant and malignant prostate tissues. *Histol Histopathol*. 2006;21(8):857-65.
19. Ferrer FA, Miller LJ, Andrawis RI, Kurtzman SH, Albertsen PC, Laudone VP, et al. Vascular endothelial growth factor (VEGF) expression in human prostate cancer: in situ and in vitro expression of VEGF by human prostate cancer cells. *J Urol*. 1997;157(6):2329-33.
20. El-Gohary YM, Silverman JF, Olson PR, Liu YL, Cohen JK, Miller R, et al. Endoglin (CD105) and vascular endothelial growth factor as prognostic markers in prostatic adenocarcinoma. *Am J Clin Pathol*. 2007;127(4):572-9.
21. Kollermann J, Helpap B. Expression of vascular endothelial growth factor (VEGF) and VEGF receptor Flk-1 in benign, premalignant, and malignant prostate tissue. *Am J Clin Pathol*. 2001;116(1):115-21.
22. Mak P, Leav I, Pursell B, Bae D, Yang X, Taglienti CA, et al. ERbeta impedes prostate cancer EMT by destabilizing HIF-1alpha and inhibiting VEGF-mediated snail nuclear localization: implications for Gleason grading. *Cancer Cell*. 2010;17(4):319-32.
23. Strohmeyer D, Strauss F, Rossing C, Roberts C, Kaufmann O, Bartsch G, et al. Expression of bFGF, VEGF and c-met and their correlation with microvessel density and progression in prostate carcinoma. *Anticancer Res*. 2004;24(3a):1797-804.
24. Ismail AH, Altaweel W, Chevalier S, Kassouf W, Aprikian AG. Expression of vascular endothelial growth factor-A in human lymph node metastases of prostate cancer. *Can J Urol*. 2004;11(1):2146-50.