



PAPILLARY CARCINOMA OF THE THYROID GLAND
– FEATURES AND ASSOCIATED PATHOLOGY

PAPILARNI KARCINOM ŠTITASTE ŽLEZDE –
KARAKTERISTIKE I PRIDRUŽENA PATOLOGIJA

Miloš Vuković¹, Jelena Zorić¹, Miloš Maletin¹, Tanja Lakić¹

¹Univerzitet u Novom Sadu, Medicinski fakultet - smer medicina, Srbija

Correspondence: snooker2089@hotmail.com

ABSTRACT

Introduction: Papillary carcinoma is the most common malignant tumor of the thyroid gland, which is clinically manifested as painless and (im)palpable node in the glandular parenchyma.

The aim: Analysis of demographic features of the patients with papillary thyroid carcinoma, localization and histomorphology characteristics, as well as associated pathology.

Materials and Methods: We analyzed the medical records of 38 patients, to whom pathohistological diagnosis of papillary thyroid carcinoma was given, in the period from January 2011 to December 2015, at the Center for Pathology and Histology, Clinical Center of Vojvodina, Novi Sad.

Results: Pathohistologically, 38 papillary carcinoma of the thyroid gland were verified, where 71.05% were females. The average age of patients was 50 years. In our study, the average tumor size was 12.4 mm, while it was some larger in male patients (13.7 mm), compared to female (11.1 mm). Tumor node was more frequent in the right lobe (34.21%). In 34.21% of patients coexistence of the goiter was found, 18.42% had associated Hashimoto's thyroiditis, while 10.52% had associated adenoma of the thyroid gland.

Conclusion: Papillary carcinoma is 2.5-3 times more frequent in females, usually in the second half of the 5th decade of life, while the males suffer at some later ages. The largest number of patients belong to stage T1, while the most frequent associated disease is goiter. Thyroidectomy with pathohistological TNM staging is imperative for continued adequate clinical treatment and monitoring of patients.

Keywords:

papillary carcinoma,
thyroid gland,
goiter,
Hashimoto's thyroiditis

SAŽETAK

Uvod: Papilarni karcinom je najčešći maligni tumor štitaste žlezde koji se klinički manifestuje kao bezbolni (ne)palpabilni čvor u žlezdanom parenhimu.

Cilj: Analiza demografskih karakteristika pacijenata obolelih od papilarnog karcinoma štitaste žlezde, utvrđivanje lokalizacije i histomorfoloških karakteristika tumora, kao i pridruženih bolesti.

Materijal i metode: Izvršena je analiza medicinske dokumentacije 38 pacijenata kojima je u periodu od januara 2011. do decembra 2015. godine u Centru za patologiju i histologiju Kliničkog centra Vojvodine u Novom Sadu patohistološki postavljena dijagnoza papilarnog karcinoma štitaste žlezde.

Rezultati: Patohistološki je potvrđeno 38 papilarnih karcinoma štitaste žlezde, pri čemu su 71,05% činile osobe ženskog pola. Prosečna starost pacijenata bila je 50 godina. U ispitivanom uzorku prosečna veličina tumora bila je 12,4 mm, pri čemu je registrovan tumor nešto većih dimenzija kod pacijenata muškog pola (13,7 mm), u odnosu na pacijente ženskog pola (11,1 mm). Tumorski čvor je veću zastupljenost imao u desnom lobusu (34,21%). Kod 34,21% pacijenata zabeležena je udruženost strume, 18,42% pacijenata je imalo pridružen Hašimoto tireoiditis, dok je 10,52% pacijenata imalo pridružen adenom štitaste žlezde.

Zaključak: Papilarni karcinom se javlja oko 2,5-3 puta češće kod osoba ženskog pola u drugoj polovini 5. decenije života, dok se kod osoba muškog pola javlja nešto kasnije. Najveći broj pacijenata obolelih od papilarnog karcinoma štitaste žlezde pripada stadijumu bolesti T1, dok je najčešća pridružena bolest struma. Nakon načinjene tireoidektomije, patohistološka potvrda, uz određivanje TNM stadijuma bolesti, imperativ je za adekvatno dalje kliničko lečenje i praćenje bolesnika.

Ključne reči:

papilarni karcinom,
štitasta žlezda,
struma,
Hašimoto tireoiditis

Uvod

Štitasta žlezda (lat. *glandula thyroidea*) neparna je, najveća endokrina žlezda smeštena u prednjem donjem delu vrata, ispred grkljana, ispred i sa strane dušnika, a iznad grudne kosti, težine 15 do 35 g (1).

Ima dvojako embriološko poreklo. Najveći deo žlezde nastaje od endoderma, a samo njen mali deo (parafolikularne ili kalcitoninske ćelije), nastaje od ektoderma (2).

Štitasta žlezda je endokrini organ sagrađen od strome i parenhima. Stromu grade tanka fibrozna kapsula na površini žlezde, pregradice koje poniru u parenhim i rastresito vezivo koje okružuje folikule žlezde. Parenhim se sastoji iz nekoliko miliona tireoidnih folikula, u kojima se sintetišu i skladište hormoni štitaste žlezde. Zid folikula gradi bazalna membrana, na koju naležu kockaste folikularne ćelije ili tireociti i retke parafolikularne ili kalcitoninske (C) ćelije (3).

Tireoidea je bogato vaskularizovan organ. Njena vaskularizacija potiče uglavnom od gornje i donje štitaste arterije (lat. *a. thyroidea superior et inferior*). Vene štitaste žlezde preko gornje štitaste vene (lat. *v. thyroidea superior*) i srednjih štitastih vena (lat. *vv. thyroideae mediae*) odlaze u unutrašnju jugularnu venu, a preko donje štitaste vene (lat. *v. thyroidea inferior*) u levu brahiocefaličnu venu. Limfna drenaža štitaste žlezde je veoma razvijena i pruža se praktično u svima pravcima. Nervi štitaste žlezde vode poreklo od n. vagusa (1, 4).

Poremećaje štitaste žlezde mogu da izazovu mnogi etiološki faktori, koji samostalno ili u interakciji sa većim brojem drugih činalaca deluju na različite nivoe aktivnosti

žlezde. Pored funkcionalnih poremećaja, u štitastoj žlezdi mogu da nastanu i neoplazme. Neoplazme štitaste žlezde se, na osnovu biološkog ponašanja, mogu podeliti na benigne i maligne. U većini slučajeva nastaju iz folikularnog epitela te se, u zavisnosti od njihovog biološkog ponašanja, govori o adenomima ili karcinomima štitaste žlezde. Pored epitelnih tumora, u štitastoj žlezdi se retko pojavljuju maligni tumori kao što su sarkomi i limfomi. Benigni tumori štitaste žlezde su deset puta učestaliji od malignih tumora, a najčešći je folikularni adenom.

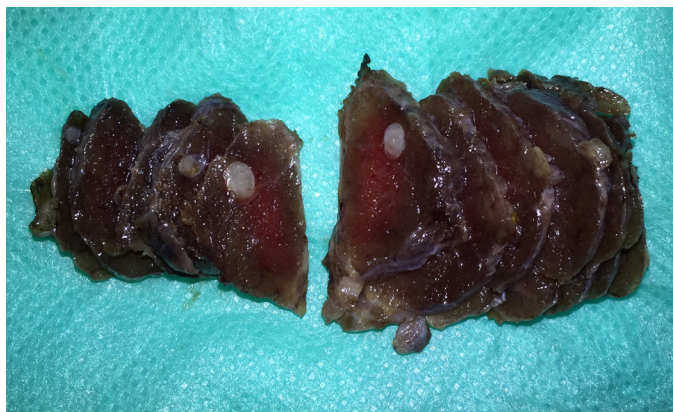
Karcinomi štitaste žlezde su maligni tumori koji potiču od folikularnog epitela ili parafolikularnih (kalcitoninskih) C-ćelija. Među najvažnije etiološke uzroke karcinoma spadaju jonizujuće zračenje i radioaktivne supstance, manjak joda i genetski činioci. Najučestaliji karcinom štitaste žlezde je papilarni karcinom (70-80%), dok preostali deo čine folikularni, anaplastični i medularni karcinom. Papilarni i folikularni karcinom pripadaju dobro diferenciranim karcinomima i zajedno čine oko 90-95% svih karcinoma štitaste žlezde, dok medularni i anaplastični karcinom pripadaju slabo diferenciranim karcinomima sa lošijim tokom i prognozom.

Papilarni karcinom štitaste žlezde može da se javi u bilo kom životnom dobu, pri čemu najčešće nastaje između 25. i 45. godine života. Tri puta je učestaliji kod žena nego kod muškaraca. Makroskopski, tumor je najčešće solidne građe, homogenog izgleda, relativno jasno ograničen od okolnog parenhima (**slika 1**).

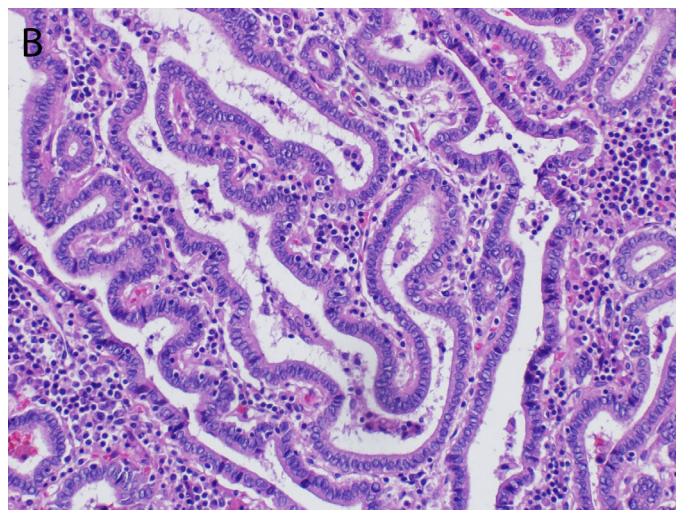
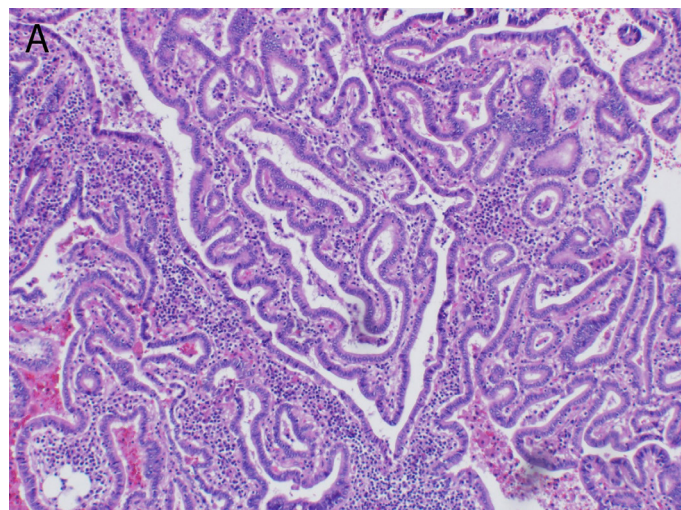
Mikroskopski, ovi tumori su sagrađeni od razgranatih resica čije osovine čini fibrovaskularna stroma, koje su obložene jednim ili više redova kockastih do cilindričnih, atipičnih epitelnih ćelija. Jedra tumorskih ćelija

sadrže fino raspršeni hromatin (izgleda mlečnog stakla), kao i eozinofilne inkluzije usled citoplazmatičnih invaginacija. U jedrima su neretko prisutni vertikalni useci (tzv. *nuclear groove*). Citoplazma je nešto oskudnija, te se jedra susednih ćelija međusobno preklapaju. U stromi su često prisutni depoziti kalcijuma u vidu sferičnih, lamelarnih, bazofilnih psamoznih telašaca, kao i inflamatorni infiltrat limfocita različite gustine (slika 2) (5).

Kako u etiopatogenezi papilarnog karcinoma štitaste žlezde veliku ulogu ima prisustvo gušavosti, tireoiditisa, Grejvsove (*Graves*) autoimune bolesti, kao i prethodna izloženost jonizujućem zračenju, tako se uz papilarni karcinom najčešće nalaze pridružene bolesti štitaste žlezde u vidu strume ili Hašimoto tireoiditisa (6).



Slika 1. Papilarni karcinom štitaste žlezde –makroskopski izgled, originalna fotografija



Slika 2. Papilarni karcinom štitaste žlezde – razgranate resecie, a) HE 100 x, b) HE 200 x, originalna fotografija

Poslednjih godina je uočeno postojanje genetskih abnormalnosti kod 70% osoba sa papilarnim karcinomom, od kojih je najčešća mutacija koja aktivira put mitogen aktivirajuće protein kinaze (MAPK). Jedan od načina aktivacije ovog puta su tačkaste mutacije koje zahvataju BRAF i RAS gene, a drugi je aktivacija RET ili TRK protoonkogeno putem intrahromozomske inverzije ili translokacije (11).

Histomorfološka slika papilarnog karcinoma je šarolika, te su moguće i različite varijante ovog tumora, među kojima su najčešće: mikrokarcinom (prečnika do 1 cm), za koji se smatra da ima benignan tok; inkapsulirana varijanta; folikularna varijanta; difuzna sklerotična varijanta; onkocitna varijanta i druge ređe varijante (tip visokih ćelija, kolumnarni tip, trabekularni tip, insularni tip), sa međusobno različitim biološkim ponašanjem. Kako je, supklasifikacija na varijante papilarnog karcinoma štitaste žlezde, zbog ograničene prognostičke vrednosti usled poteškoća u pravilnom razvrstavanju pacijenata u pojedine varijante, češće od akademskog značaja, potrebno je postaviti patohistološku dijagnozu papilarnog karcinoma uz određivanje TNM stadijuma bolesti (7).

TNM klasifikacija se odnosi na klinički stepen tumorskog rasta i njegovog širenja, pri čemu T označava primarni tumor, N odgovara regionalnom limfnom nodusu, dok M odgovara udaljenim metastazama. TNM klasifikacija tumora štitaste žlezde prikazana je u tabeli 1 (8).

Papilarni karcinom štitaste žlezde klinički se pojavljuje kao bezbolni nepalpabilni ili palpabilni čvor u samoj žlezdi, a ponekad se ispoljava i samo povećanjem vratnih limfnih čvorova, bez palpabilnog čvora u žlezdi. Ovaj karcinom rano metastazira u vratne limfne čvorove, ali njihovo prisustvo za vreme hirurškog zahvata ne menja prognozu. Tumor je agresivniji kod muškaraca nego kod žena (5). Dijagnostika tumora štitaste žlezde podrazumeva, pre svega, ultrasonografski i scintigrafski

Tabela 1. TNM klasifikacija tumora štitaste žlezde

| Primarni tumor (T) | |
|---------------------------------------|--|
| TX | Primarni tumor se ne može proceniti |
| T0 | Bez dokaza o primarnom tumoru |
| T1 | Tumor ≤2 cm, ograničen na štitastu žlezdu T1a: tumor ≤1 cm T1b: tumor >1 cm ali ≤2 cm |
| T2 | Tumor >2 cm ali ≤4 cm, ograničen na štitastu žlezdu |
| T3 | Tumor >4 cm ograničen na štitastu žlezdu; ili tumor bilo koje veličine sa minimalnim ekstratireoidnim širenjem (npr. širenje u sternokleidomastoidni mišić ili tkivo paraštitaste žlezde) |
| T4 | T4a: tumor bilo koje veličine sa širenjem izvan štitaste žlezde i invazijom potkožnog masnog tkiva, grkljana, dušnika, jednjaka ili povratnog grkljanskog nerva T4b: tumor zahvata prevertebralni fasciju ili krvne sudove medijastinuma ili karotidnu arteriju |
| Status regionalnih limfnih nodusa (N) | |
| NX | Regionalni limfni nodusi se ne mogu proceniti |
| N0 | Bez regionalnih limfonodalnih metastaza |
| N1 | Prisutne regionalne limfonodalne metastaze |
| Udaljene metastaze (M) | |
| MX | Udaljene metastaze se ne mogu proceniti |
| M0 | Bez udaljenih metastaza |
| M1 | Prisutne udaljene metastaze |

pregled. Tumori su ultrasonografski najčešće hipoehogeni ili mešane ehogenosti, a na scintigramu su po pravilu hipofunkcionalni i afunkcionalni, sem hiperfunkcionalnih adenoma. Kada postoji sumnja na medularni karcinom štitaste žlezde nekad treba odrediti nivo kalcitonina, koji je u slučaju prisustva tumora povišen. Ipak, ključni dijagnostički postupak kod svih tumora štitaste žlezde jeste biopsija čvora i patohistološki pregled dobijenog tkiva, uz određivanje TNM stadijuma bolesti (9). Papilarni karcinom se imunohistohemijski boji na pan-citokeratin (PANCK), tireoglobulin, tireoidni faktor transkripcije 1 (TTF-1) i PAX-8 markere. Na invazivnu prirodu tumora upućuje pozitivnost na ciklin D1 marker (10). Maligni tumori se leče hirurški (tireoidektomijom), sa odstranjenjem izmenjenih regionalnih limfnih čvorova. Prognoza papilarnog karcinoma je veoma povoljna i izlječenje može da se postigne u više od 90% operisanih bolesnika (9).

Ciljevi rada su bili analiza demografskih karakteristika pacijenata obolelih od papilarnog karcinoma štitaste žlezde i utvrđivanje lokalizacije i histomorfoloških karakteristika tumora, kao i pridruženih patoloških stanja.

Materijal i metode

Ispitivanje je sprovedeno u Centru za patologiju i histologiju Kliničkog centra Vojvodine u Novom Sadu. Studija je bila deskriptivna. Korišćeni podaci dobijeni su iz medicinske dokumentacije patohistoloških nalaza pacijenata, kojima je nakon tireoidektomije postavljena definitivna patohistološka (PH) dijagnoza papilarnog karcinoma štitaste žlezde u periodu od 1.1.2011. do 31.12.2015. godine. Pacijenti su podeljeni u dve grupe, na osnovu pola, te je određena prosečna starost u obe grupe, kao i u ukupnom uzorku, zatim su analizirane lokalizacija, tj. u kom režnju štitaste žlezde se nalazio tumor, veličina tumora, kao i status limfnih čvorova u cilju određivanja TNM stadijuma, a zatim i eventualno postojanje pridruženih oboljenja štitaste žlezde.

Metode koje su korišćene u patohistološkoj dijagnostici ovog problema su:

1. makroskopski pregled primljenog operativnog materijala koji je podrazumevao pregled kapsule, utvrđivanje lokalizacije i veličine tumorskog čvora, kao i tanko serijsko sečenje tkiva i pažljiv pregled svih reznih površina sa uzorkovanjem svih sumnjivih područja;

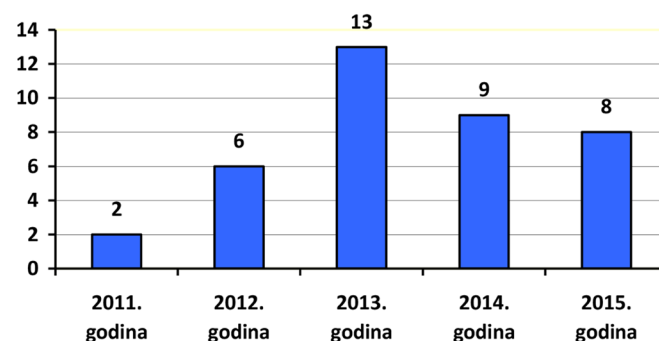
2. laboratorijska obrada primljenog tkiva, koja je podrazumevala fiksaciju tkiva u 10% neutralnom formalinu, zatim dehidraciju tkiva u rastućim koncentracijama alkohola (od 70% do apsolutnog - 99%), nakon čega je usledila obrada tkiva u hloroformu, pa kalupljenje u parafinske blokove. Parafinski blokovi su sečeni na mikrotomu, na debljinu od 4 mikrona, čime su dobijeni tkivni preseki koji se u vodenom kupatilu nanose na staklene pločice. Tako dobijeni tkivni uzorci na pločicama otapani su oko 30 minuta u termostatu na 60 stepeni, nakon čega je usledila deparafinizacija istih kroz seriju ksilola i opadajućih koncentracija alkohola (od 99% do 70%), a potom ispiranje u vodi. Finalna obrada tkivnog uzorka učinjena

je bojenjem metodom hematoksilin-eozin (HE), obradom preparata kroz seriju alkoholnih rastvora rastućih koncentracija, a potom ispiranjem ksilolom u cilju bistrenja. Na samom kraju izvršeno je pokrivanje preparata prozirnim staklenim ili plastičnim ljusticama pomoću kanade;

3. mikroskopski (patohistološki) pregled, koji je izvršen od strane patologa, a podrazumevao je detaljan mikroskopski pregled dobijenog HE preparata pod različitim mikroskopskim uveličanjima i postavljanje definitivne PH dijagnoze na osnovu prisutnih histomorfoloških karakteristika tumorskog tkiva.

Rezultati

U vremenskom periodu od 1.1.2011. godine do 31.12.2015. godine u Kliničkom centru Vojvodine u Novom Sadu registrovano je 38 slučajeva papilarnog karcinoma štitaste žlezde. U posmatranom periodu, najveći broj zabeležen je u 2013. godini (13 slučajeva) (**grafikon 1**).



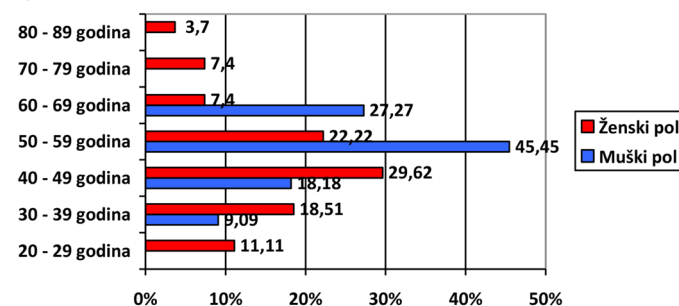
Grafikon 1. Ukupan broj pacijenata sa papilarnim karcinomom štitaste žlezde po godinama

Polna distribucija

Od ukupnog broja ispitivanih pacijenata, papilarni karcinom štitaste žlezde registrovan je kod 27 pacijenata ženskog pola (71,05%) i 11 pacijenata muškog pola (28,95%), što je proporcionalno približno odnosu 2,5:1.

Starosna distribucija

Prosečna starost ispitivanih bolesnika sa papilarnim karcinomom štitaste žlezde bila je $50 \pm 0,6$ godina, pri čemu je u grupi pacijenata ženskog pola prosečna starost $49 \pm 0,8$ godina, dok je u grupi pacijenata muškog pola $53 \pm 0,9$ godina. Najmlađa je bila pacijentkinja stara 27, dok je najstarija bila pacijentkinja stara 81 godinu (**grafikon 2**).



Grafikon 2. Starosna distribucija pacijenata po polovima

Lokalizacija tumora

Kada se govori o lokalizaciji tumora, od ukupnog broja ispitivanih pacijenata tumorski čvor je kod 13 osoba (34,21%) bio prisutan u desnom lobusu štitaste žlezde, kod 8 osoba (21,05%) u levom lobusu, 9 osoba (23,68%) su imale tumorske čvorove u oba lobusa, dok kod 8 pacijenata (21,05%) patohistološki nalaz nije sadržao podatak o lokalizaciji tumora. Posmatrano u odnosu na polnu distribuciju, 10 pacijentkinja (37,03%) imalo je tumorski čvor u desnom lobusu štitaste žlezde, 5 pacijentkinja (18,51%) u levom lobusu, 5 pacijentkinja (18,51%) u oba lobusa, dok kod 7 pacijentkinja (25,92%) ne postoji podatak o lokalizaciji tumora. U muškom delu ispitivanog uzorka 3 pacijenta (27,27%) imala su tumor lokalizovan u desnom lobusu štitaste žlezde, takođe 3 pacijenta (27,27%) u levom lobusu, 4 pacijenta (36,36%) imala su tumorske čvorove u oba lobusa i samo 1 pacijent (9,09%) bio je bez podatka o lokalizaciji tumora.

Veličina tumora i zahvaćenost limfnih čvorova

Veličina tumora, kao i zahvaćenost limfnih čvorova, uz prisustvo, odnosno odsustvo udaljenih metastaza, važni su parametri koji utiču na određivanje TNM stadijuma bolesti. Veličina tumora kod ispitivanih bolesnika kretala se od 0,5 mm do 48 mm. Dobijena prosečna veličina tumora iznosila je 12,4 mm, pri čemu je kod ženskog dela uzorka prosečna veličina tumora iznosila 11,1 mm, dok je kod muškaraca bila 13,7 mm.

Kod ukupno 15 pacijenata (39,50%) odstranjeni su regionalni limfni čvorovi, među kojima su u 9 slučajeva (60%) registrovani metastazni depoziti. Metastaze su, u odnosu na pol, bile zastupljenije kod žena u odnosu na muškarce (7:2), tj. registrovane su kod 46,66% slučajeva među ženskim osobama i kod 13,33% slučajeva među muškim osobama obolelim od ovog karcinoma. U preostalih 6 (40%) limfnih čvorova registrovane su reaktivne promene, sa duplo većom zastupljenošću među ženskim delom ispitivanog uzorka (žene:muškarci = 4:2), tj. prisustvo reaktivnih limfnih čvorova zapaženo je kod 26,66% žena i 13,34% muškaraca.

Tabela 2. Bolesti pridružene papilarnom karcinomu štitaste žlezde

| | Pacijenti ženskog pola | Pacijenti muškog pola |
|---------------------------------|------------------------|-----------------------|
| Struma (%) | 40,74 | 18,18 |
| Hašimoto tireoiditis (%) | 22,22 | 9,09 |
| Adenom (%) | 11,11 | 9,09 |

Diskusija

Papilarni karcinom je najučestaliji maligni tumor štitaste žlezde, sa zastupljenošću od 80% (6,10). Iako može da se javi u svim starosnim generacijama, najveća incidencija mu je u petoj deceniji (7).

Među ispitanicima analiziranim u ovom radu polna distribucija papilarnog karcinoma pokazuje dva i po

U odnosu na veličinu tumora i TNM klasifikaciju, najveći broj pacijenata pripadao je stadijumu T1 (73,68%), dok je stadijumu T2 pripadalo 23,68% pacijenata, a stadijumu T3 obuhvatio je 2,63% pacijenata. Nijedan pacijent iz analizirane grupe nije se nalazio u stadijumu bolesti T4. Naspram iznetih rezultata, a u odnosu na polnu distribuciju i aktuelnu TNM klasifikaciju, u grupi pacijenata ženskog pola najveći broj bolesnica (40,74%) pripadao je stadijumu T1aNx. U grupi pacijenata muškog pola najveći broj bolesnika (36,36%) pripadao je T2Nx stadijumu bolesti.

Pridružena patologija

Od ukupnog broja ispitivanih pacijenata sa papilarnim karcinomom štitaste žlezde, kod 24 bolesnika (63,15%) uočeno je prisustvo još nekog poremećaja ove žlezde. Među zapaženim poremećajima su struma (nodozna ili difuzna), folikularni adenom i Hašimotov tireoiditis. Struma je registrovana kod ukupno 13 pacijenata (34,21%), odnosno kod 11 pacijentkinja (40,74% u odnosu na grupu bolesnika ženskog pola) i 2 pacijenta (18,18% u odnosu na grupu bolesnika muškog pola). U 11 slučajeva (84,61%) bila je prisutna nodozna struma (lat. struma nodosa), dok je u 2 slučaja (15,38%) zabeležena difuzna struma (lat. struma diffusa). Folikularni adenom (lat. adenoma folliculare), kao pridružena patologija, zabeležena je kod ukupno 4 bolesnika (10,52%), pri čemu su 3 pripadala grupi bolesnika ženskog pola (11,11%), dok je samo 1 folikularni adenom registrovan u grupi bolesnika muškog pola (9,09%). Hašimotov tireoiditis (lat. thyreoiditis chronica lymphocytica seu Hashimoto) bio je prisutan kod ukupno 7 bolesnika (18,42%), odnosno 6 bolesnica (22,22% u odnosu na grupu bolesnika ženskog pola) i jednog bolesnika (9,09% u odnosu na grupu bolesnika muškog pola). Od ukupnog broja ispitivanih bolesnika sa papilarnim karcinomom štitaste žlezde, prema patohistološkom nalazu 14 bolesnika nije imalo pridružene bolesti ove žlezde, što, posmatrano u odnosu na polnu distribuciju ispitivanih pacijenata, čini 7 bolesnica (25,93%) i 7 bolesnika (63,64%) (tabela 2).

puta veću zastupljenost među ženama, što je u saglasnosti i sa navodima iz literature (10). U pojedinim dostupnim publikacijama navodi se i nešto više od tri puta veća učestalost tumora u ženskoj u odnosu na mušku populaciju (7, 12, 13, 14).

Prosečna starost u grupi naših ispitanika obolelih od papilarnog karcinoma bila je 50 godina, što je u korelaciji sa podacima objavljenim u dostupnim radovima (7,

13, 15). U pojedinim izvorima iz literature kao prosečna starost navode se 43 godine (10).

Posmatrajući lokalizaciju tumora, naše istraživanje ukazuje na češću lokalizaciju tumora u desnom lobusu (34,21%) u odnosu na 21,05% tumora lokalizovanih u levom lobusu štitaste žlezde, dok je bilateralna lokalizacija bila prisutna u 23,68% pacijenata. U publikovanim radovima Huang G (2014) obostranu lokalizaciju tumora imalo je 18,05% (16).

Prosečna veličina tumora kod naših ispitanika iznosila je 12,4 mm, dok je u radovima autora Krgović A. et al., kao i Gu et al., prosečna veličina primetno veća - 24 mm (7) i 16,1 mm (15), što se može objasniti sve češćom citološkom dijagnostikom papilarnog karcinoma u slučaju ultrasonografskog nalaza čvora u parenhimu žlezde. U našoj analiziranoj grupi, tumor manji od 2 cm (T1) imalo je 73,68% bolesnika, za razliku od samo 37% tumora manjih od 2 cm objavljenih u radu Lee HS, Park C, Kim SW et al (13). Shodno tome, uočava se značajna razlika u broju pacijenata sa stadijumom T2, u kom se nalazi 23,68% pacijenata iz naše analizirane grupe, dok se u istom radu u stadijumu T2 nalazi samo 2,20% pacijenata. Tumor veći od 4 cm (T3) nalazimo kod samo jednog našeg ispitanika (2,63%), dok je taj procenat u pomenutom radu 50,60% (13).

Papilarni karcinom ima izraženu sklonost ka prodoru u limfne kanale, zbog čega je često multifokalan i metastazira u limfne čvorove vrata. Udaljene metastaze u kost i pluća nisu uobičajene i viđaju se u svega 10% slučajeva (6). U našem istraživanju, metastaze u regionalnim limfnim čvorovima nađene su kod 60% bolesnika od ukupnog broja kojima su odstranjeni limfni čvorovi za patohistološku analizu, što je u saglasnosti sa navodima iz dostupne literature, gde je ta učestalost u rasponu od 60% do 80% (10). Pojedini autori navode prisustvo metastaza u vratnim limfnim čvorovima u 14,63% slučajeva (7).

Od prateće patologije, najčešće se uočava prisustvo strume, Hašimotovog tireoiditisa i folikularnog adenoma. U našoj grupi analiziranih pacijenata, udruženost strume je zapažena kod većeg dela bolesnika (34,21%). Posmatrajući udruženost Hašimotovog tireoiditisa i papilarnog karcinoma štitaste žlezde, nailazi se na šarolikost objavljenih podataka. Među našim ispitanicima, 18,42% bolesnika je imalo udružen Hašimotov tireoiditis, za razliku od objavljenih podataka druga dva autora: 39,40% (14) i 34,50% (12). Približna incidencija od 23,20% javlja se u radu Hee YK, Byung JC, Yong HE et al. (17).

Papilarni karcinom ima najbolju prognozu od svih malignih tumora štitaste žlezde. Najznačajniji prognostički faktori su starost bolesnika, veličina tumora i stadijum bolesti. Smrtnost je veoma mala kod bolesnika ispod 40 godina. Tumor koji je manji od 1,5cm ima vrlo dobru prognozu, dok tumori preko 4 cm imaju loš ishod. Proširenost tumora izvan kapsule i prisustvo metastaza u limfnim čvorovima udruženi su sa povećanim rizikom od udaljenih metastaza, a samim tim i sa lošijom prognozom (10).

Papilarni karcinom se javlja oko 2,5 puta češće

kod osoba ženskog pola. Najčešći je krajem pete, a kod muškaraca početkom šeste decenije života. Posmatrajući lokalizaciju tumorskog čvora, najčešća je u desnom režnju štitaste žlezde. Prosečna veličina tumorskog čvora kod žena bila je nešto manja u odnosu na veličinu čvora kod muškaraca. U analiziranoj grupi pacijenata od ukupno 15 izvađenih regionalnih limfnih čvorova prisustvo reaktivnih limfnih čvorova bilo je dva puta češće kod žena u odnosu na muškarce. Interesantno je da je prisustvo metastaza u limfnim čvorovima 3,5 puta češće kod žena u odnosu na muškarce, iako je prosečna veličina tumora kod njih manja za 2,6 mm. U odnosu na TNM klasifikaciju, najveći broj bolesnika bio je T1aNx stadijumu, dok je najveći broj bolesnika muškog pola bio u T2Nx stadijumu bolesti. Papilarne karcinome je u 63,15% slučajeva pratila pridružena patologija štitaste žlezde. Najučestalija je bila struma (34,21%), zatim Hašimotov tireoiditis (18,42%) i folikularni adenom (10,52%). Hašimotov tireoiditis je među našim ispitanicima bio šest puta češći kod žena.

Literatura

- Jeličić N, Organi endokrinog sistema. Jovanović S, Jeličić N, Anatomija čoveka: glava i vrat. Sedmanaesto izdanje. Beograd: Savremena administracija, 2008, 183-184.
- Nikolić I, Todorović V, Lačković V, Razviće endokrinog sistema. Nikolić I, Embriologija čoveka. Četvrto izdanje. Novi Sad: Data status, 2010, 180-181.
- Avramović V, Endokrini sistem, Anđelković Z, Histologija. VIII. Niš: Impresum, 2009, 175-177.
- Paunović I et al. Hirurška anatomija štitaste i paraštitastih žlezdi i osnovi operativne tehnike. Medicinski glasnik Specijalna bolnica za bolesti štitaste žlezde i bolesti metabolizma Zlatibor, 2012; 17(43):7-28.
- Šarčević B, Šeparović V, Bolesti endokrinog sistema. Damjanov I, Patologija. Prvo srpsko izdanje. Zagreb: Medicinska naklada, 2009, 627-632.
- Khan A, Nose V, Pathology of the Thyroid Gland. Lloyd VR, Endocrine Pathology: Differential Diagnosis and Molecular Advances. Second edition. New York: Springer, 2010, 204-210.
- Krgović A. et al. Papilarni karcinom štitaste žlezde. Acta chirurgica iugoslavica 2003;50 (3):78-83.
- Vasiljević J, Opšta patologija tumora. Atanacković M. et al. Patologija. Medicinski fakultet Univerziteta u Beogradu, Katedra za patološku anatomiju, 2003, 217-217.
- Stefanović Lj, Oboljenja žlezda sa unutrašnjim lučenjem. Pejin D, Interna medicina. XXXVII. Novi Sad: Medicinski fakultet Univerziteta u Novom Sadu, 2012, 823-828.
- Chan KCJ, Tumors of the thyroid and parathyroid glands. Fletcher C, Diagnostic Histopathology of Tumors. 4th edition. New York: Elsevier Inc, 2013, 1177-1198.
- Nikiforov EY, Recent Developments in the Molecular Biology of the Thyroid. Lloyd VR, Endocrine Pathology: Differential Diagnosis and Molecular Advances. Second edition. New York: Springer, 2010, 237-238.
- Husniye B, Didem O, Neslihan C, Cevdet A, Reyhan E, Aydan K, Bekir C. Hashimoto's thyroiditis does not affect ultrasonographical, cytological, and histopathological features in patients with papillary thyroid carcinoma. Endocr Pathol. 2015;26:356-364.
- Lee HS, Park C, Kim SW et al. Primary tumour character-

- istics predict the invasiveness of lymph node metastases in papillary thyroid carcinoma patients. *The Journal of Laryngology and Otology* 2015;1-7.
14. Fu X, Lou S, Shi H, Liu Q, Chen Z, Zhou Y. Clinicopathologic analysis of 254 cases of papillary thyroid microcarcinoma. *Zhonghua Bing Li Xue Za Zhi*. 2015;44(4):258-61.
 15. Gu et al. Characterization of papillary thyroid microcarcinomas using sonographic features in malignant papillary thyroid cancer: A retrospective analysis. *Medicine* 2015;94:1-6.
 16. Huang G, Tian X, Li Y, Ji F. Clinical characteristics and surgical resection of multifocal papillary thyroid carcinoma: 168 cases. *Int J Clin Exp Med*. 2014;7(12):5802-7.
 17. Hee YK, Byung JC, Yong HE et al. Does papillary thyroid carcinoma have a better prognosis with or without Hashimoto thyroiditis? *Int J Clin Oncol* 2015;20:463–473.