



Rendgenološki aspekti upale pluća COVID-19

X-ray aspects of lung inflammation COVID-19

Rade R. Babić¹, Gordana Stanković-Babić^{1,2}, Strahinja Babić¹, Aleksandra Marjanović²,
Nenad Govedarović^{1,2}, Nevena Babić²

¹Klinički centar Niš, Srbija

²Medicinski fakultet Univerziteta u Nišu, Srbija

Apstrakt

Korona virusna bolest 2019 (COVID-19) predstavlja tešku infektivnu bolest respiratornog sistema sa kliničkim znacima teškog akutnog respiratornog sindroma. Uzročnik je koronavirus 2 (SARS-CoV-2). Uobičajeni simptomi upale pluća COVID-19 su povišena telesna temperatura, kašalj, otežano disanje, mialgija, iskašljavanje ispljuvka i grlobolja. Rendgenološka slika upale pluća COVID-19 ima svoje karakteristike i menja se sa evoluiranjem bolesti. Na početku bolesti radiološki nalaz na plućima može da bude uredan ili da se na plućima vizualizuju promene u vidu multiplih magličastih nejasno deliniranih senki, koje nastaju postepeno, diskretno i skromno, da bi u kasnijem stadijumu bolesti promene uzele maha, napredovale galopirajuće i brzo, sa tendencijom konfluiranja u veće najpre nepravilne krpičaste formacije, zatim prerasle u masivnu nepravilnu senku inteziteta mlečnog stakla da bi na kraju difuzno zahvatile cela pluća – bela pluća. Zapaljenske promene su obično bilateralne, ređe jednostrane lokalizacije, pretežno u srednjem ili donjem plućnom polju, na periferiji uz zid grudnog koša i/ili suprafrenično. Cilj rada je da prikaže rendgensku sliku upale pluća COVID-19 i naša iskustva u rendgenološkoj dijagnostici ove bolesti. Materijal rada čine iz filmoteke autora odabrani digitalni rendgenogrami pluća i srca i CT pluća sa upalom pluća COVID-19 kod 220 bolesnika, koji su u toku pandemije COVID-19 od aprila do jula 2020. g. bili pregledani u covid rendgenu KC Niš. Rezultati rada prikazani su ilustrativno. Zaključak: Rendgenološke metode pregleda u dijagnostici upale pluća COVID-19 su suverene, dominantne i bez premca, a od presudnog značaja su znanje autora i saradnika i iskustvo stečeno višegodišnjim radom u struci i covid rendgenu.

Ključne reči: upala pluća COVID-19, radiološki nalaz, MSCT, digitalni rendgenogram pluća i srca

Abstract

Coronavirus disease 2019 (COVID-19) is a severe infectious disease of the respiratory system with clinical signs of severe acute respiratory syndrome. The causative agent is coronavirus 2 (SARS-CoV-2). Common symptoms of COVID-19 pneumonia are fever, cough, shortness of breath, myalgia, expectoration of sputum and sore throat. The X-ray image of COVID-19 pneumonia has its own characteristics and changes with the evolution of the disease. At the beginning of the disease, the radiological finding in the lungs may be normal or changes may be visualized in the lungs in the form of multiple hazily vaguely delineated shadows, which occur gradually, discreetly and modestly, and in the later stage confluence into larger first irregular patch formations, then they grow into a massive irregular shadow of the intensity of the frosted glass, only to diffusely cover the whole lung. Inflammatory changes are usually bilateral, less often unilateral localization, predominantly in the middle or lower lung field, on the periphery along the chest wall and / or supraphrenic. The aim of this paper is to present an X-ray image of COVID-19 pneumonia and our experiences in the X-ray diagnosis of this disease. The material of the paper consists of selected digital radiographs of the lungs and heart and CT of the lungs with pneumonia COVID-19 in 220 patients, which are during the COVID-19 pandemic from April to July 2020. were examined in covid rendgen CC Niš. The results are presented illustratively. Conclusion: The X-ray examination methods in the diagnosis of COVID-19 pneumonia are sovereign, dominant and unrivaled, and the knowledge of the authors and collaborators and the experience gained through many years of work in the profession and co-X-ray are of crucial importance.

Key words: COVID-19 pneumonia, radiological finding, MSCT, digital radiograph of the lungs and heart



Uvod

Korona virusna bolest 2019 (*engleski*: **Coronavirus disease 2019**, COVID-19) predstavlja tešku zaraznu bolest respiratornog sistema uzrokovana koronavirusom 2 (SARS-CoV-2) sa kliničkim znacima teškog akutnog respiratornog sindroma za koju ne postoji efikasno lečenje ili vakcina (1–27). Sinonimi su: akutna bolest respiratornog sistema 2019-nCov, nova koronavirusna upala pluća, nova upala pluća virusa korona, vuhanska upala pluća, vuhanski grip, korona virus.

Izazivač bolesti je virus SARS-CoV-2, koji mikroskopski liči na krunu (corona) zbog izdanaka koji poput šiljaka štrče po spoljašnjoj konturi virusa (2). Virus SARS-CoV-2 živi u telu slepog miša, a može se naći i u telu zmija. Virus se prenosi sa životinje na čoveka, a kod ljudi kapljičnim putem ili putem bliskog kontakta i putem vazduha. Ulazna vrata mogu biti i oči. Vreme inkubacije je između 2–14 dana; u proseku oko 5 dana (1).

U mikrobiološkom svetu poznata su šest varijeteta koronavirusa koji mogu da uzrokuju bolest kod ljudi. Dva varijeteta koronavirusa dovode do teške upale pluća, koja može da bude fatalna po čoveka, a to su: težak akutni respiratorni sindrom koronavirus (SARS-CoV) i respiratorni sindrom Bliskog Istoka korone infekcije (MERS-CoV). Preostala četiri varijeteta koronavirusa uzrokuju blaže respiratorne upale koje protiču pod kliničkom slikom prehlade (3).

Svoju patogenost koronavirus ispoljava vezujući se za ACE 2 receptore (angiotensin-converting enzyme 2), koji se nalaze u alveolarnim ćelijama, stvarajući angiotenzin (3, 24).

Uobičajeni simptomi COVID-19 su povišena telesna temperatura, kašalj, otežano disanje, mialgija, atralgija, iskašljavanje ispljuvka, grlobolja, gubitak ukusa i mirisa. Ređi simptomi COVID-19 su mučnina, povraćanje, proliv, stezanje u grudima, parestezija, promena svesti i dr (4). Bolesnici COVID-19 mogu da imaju simptome konjuktivitisa, kada se iz konjuktivalne tečnosti može izolovati virus (4, 24).

Kod većine obolelih upala protiče sa blagom kliničkom slikom. Ponekad infekcija može da bude skrivena, bez kliničkih znakova, kada se inficirani bolesnici dobro osećaju – asimptomatski bolesnici. Kod teško obolelih infekcija se manifestuje upalom pluća koja je praćena postepenim otkazivanjem rada pojedinih organa (pluća, bubrezi, srce i dr), kada bolest poprima letalni ishod. Oko 80% inficiranih se oporavi od upale COVID-19, dok jedan od šest inficiranih bolesnika će dobiti težak oblik upale pluća.

Prema težini kliničke slike COVID-19 klasifikuje se u četiri stadijuma:

- Lak: klinički znaci su blagi. Rendgenski nalaz na plućima je u granicama normale i ne ukazuje na pojavu pneumonije.
- Srednje težak: prisutni su simptomi kao što je povišena temperatura. Javlja se respiratorni problemi, bol u grlu, kašalj sa iskašljavanjem

ispljuvka, gubitak ukusa i mirisa i dr. Rendgenološki se vizualizuju početni znaci pneumonije.

- Težak: kod obolelih se dijagnostikuje ritam disanja ≥ 30 udisaja u minuti; saturacija kiseonikom $\leq 93\%$ pri mirovanju; parcijalni arterijski pritisak kiseonika (PaO_2) / koncentracija kiseonika (FiO_2) ≤ 300 mmHg; rendgenološki se vizualizuju odmakle zapaljenske promene koje mogu u narednih 24 do 48 sati da progrediraju i da zahvate više od 50% površine zdravih pluća.
 - Fatalan: kod ove grupe kritičnih bolesnika dolazi do otkazivanja rada respiratornog sistema, pa je neophodna mehanička ventilacija. Prestaje rad drugih organa, nastaje šok. Neophodan je nadzor i lečenje obolelih u odeljenju intenzivne nege. Rendgenološki se vizualizuju difuzne odmakle upalne promene na plućima tzv. „bela pluća” (4).
- Teški (kritični) bolesnici na osnovu kiseoničnog indeksa i komplikacije respiratornog sistema se grupišu u tri podstadijuma:
- Rani: $100 \text{ mmHg} < \text{kiseonični indeks} \leq 150 \text{ mmHg}$; komplikacija respiratornog sistema $\geq 30 \text{ ml/cmH}_2\text{O}$; javlja se prestanak rada pluća bez obustave rada drugih organa. Rendgenološki se vizualizuju odmakle zapaljenske promene. Bolesnik ima velike izgleda da se oporavi primenom aktivnih antivirusnih lekova, lekova za sprečavanje citokinske oluje i lekova za ublažavanje simptoma;
 - Srednji: $60 \text{ mmHg} < \text{kiseonični indeks} \leq 100 \text{ mmHg}$; $30 \text{ ml/cmH}_2\text{O}$; bolest može da se iskomplikuje blažom ili srednjom disfunkcijom drugih organa. Rendgenološki se vizualizuju odmakle zapaljenske promene, koje mogu biti udružene sa komplikacijama (pneumotoraks, pleuralni izliv i dr);
 - Kasni: $\text{kiseonični indeks} \leq 60 \text{ mmHg}$; komplikaciona respiratornog sistema $< 15 \text{ ml/cmH}_2\text{O}$. Rendgenološki se vizualizuju odmakle zapaljenske promene od mlečnog stakla (*engleski*: ground glass) preko ludog popločavanja (*engleski*: crazy paving) do belih pluća. Stanje zahteva upotrebu ekstrakorporalne membranske oksigenacije. Dolazi do otkazivanja nekog od organa. Rizik od smrtnog ishoda je značajno povećan (4).

Smrtnost kod upale pluća COVID-19 javlja se u incidenci od 1–5% obolelih, češće kod ljudi starije životne dobi, obično kod populacije preko 60 godina života, mada se može javiti kod ljudi svih uzrasta od novorođenčeta do starijih, a češća je kod hroničnih bolesnika sa neregulisanom primarnom bolešću kao što su arterijska hipertenzija, šećerna bolest, respiratorne bolesti, maligna stanja i dr.

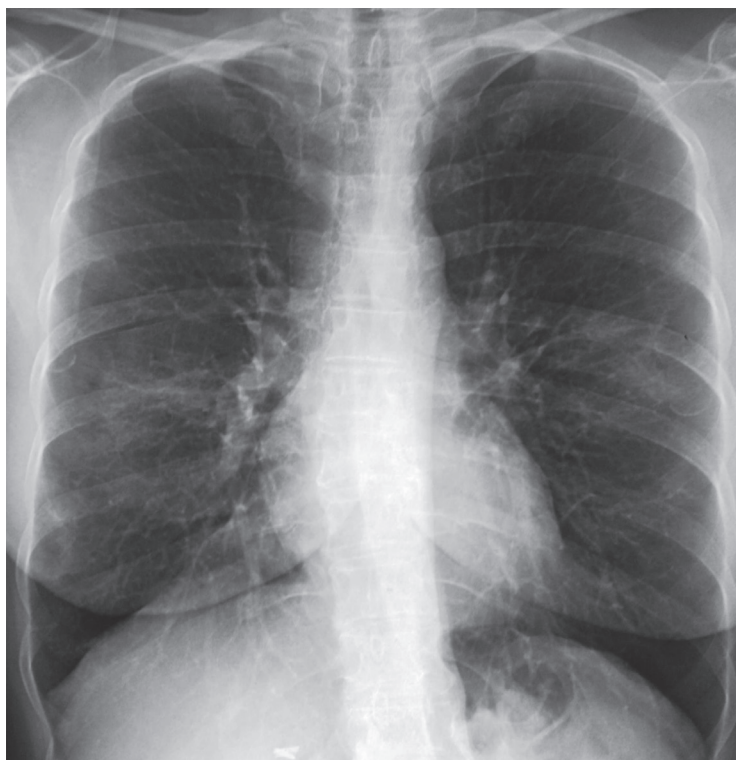U kineskoj populaciji 55–60% bolesnika sa COVID-19 bili su muškarci starosti između 47 i 59 godina (5). Najmlađa registrovana žrtva od COVID-19 je novorođenče staro 30 sati, rođeno u Vuhanu (Kina), epicentru virusa, 2. februara 2020. godine kod kojeg je korona virus izolovan 30 sati posle rođenja. Majka novorođenčeta je

testirana na korona virus pre porođaj i test je bio pozitivan (26). Za sada se ne zna kako je bolest prenetna na novorođenče.

Medicinsko osoblje lečeći i rendgenološki dijagnostikujući obolele od COVID-19 nosi visok rizik od zaraze coronavirus. Kineski dr Li Venlijang iz Vuhana koji je svetsku javnost prvi upozorio na pojavu nove nepoznate virusne upale pluća tragično je preminuo od upale pluća COVID-19 (26). I kod nas su stradali lekari od upale pluća COVID-19, spominjemo neke od njih: prim. dr Miodrag Lazić, hirurg, dr Slavko Popović, radiolog i dr.

Infekcija COVID-19 krenula je iz grada Vuhan (Kina) decembra 2019. g. i proširila se 11. marta 2020. na ceo svet, kada je označena COVID-19 pandemija (korona pandemija). I narod Srbije je oboleo i stradao od infekcije COVID-19. Prvi bolesnik u Srbiji sa infekcijom COVID-19 registrovan je 6. marta 2020. g. u Bačkoj Topoli; bio je to 43-godišnji muškarac koji se vratio sa puta iz Budimpešte. Na dan 29. jul 2020. g. u preko 187 zemalja i teritorija sveta prijavljeno je više od 16,8 miliona ljudi kod kojih je prisutan virus COVID-19, sa letalnim ishodom u preko 662 hiljade obolelih. U Republici Srbiji na isti dan broj preminulih od upale pluća COVID-19 iznosi 551 (25).

O bolesti COVID-19 ne zna se mnogo, a još manje se zna o virusu SARS-CoV-2. Čovečanstvo suočeno sa nepoznatim virusom bilo je primorano da sa trenutno raspoloživim znanjem međusobno sarađuje i združeno uđe u borbu protiv nedovoljno poznate bolesti kako bi združeno došli do pobede i opstanka čovečanstva (12, 13, 20–23, 26). Kineski narod je bio prvi narod sveta koji se suočio sa ovom bolešću, pa su zato njegova iskustva u prevalenciji, dijagnostici i lečenju od ove opake bolesti daleko ispred svih (4, 18, 19).



Cilj ovog rada je da prikaže rendgenološke aspekte upale pluća COVID-19 i naše iskustvo u rendgenološkoj dijagnostici ove teške i opake bolesti.

Materijal i metoda rada

Materijal rada čine iz filmoteke autora odabrani digitalni rendgenogrami pluća i srca i multislajсни kompjuterizovani tomogrami (MSCT) pluća sa upalom pluća COVID-19, kod ukupno 220 bolesnika, koji su u toku pandemije COVID-19, u vremenu od aprila do jula 2020. g. bili hospitalizovani, izolovani i lečeni u covid bolnicama u Nišu i rendgenološki pregledani i dijagnostikovani u covid rendgenu OJ Centar za radiologiju KC Niš (6).

Filmoteku COVID-19 čine digitalni rendgenogrami pluća i srca i multislajсни kompjuterizovani tomogrami pluća obolelih od COVID-19 (6).

Digitalni rendgenogrami pluća i srca činjeni su pomoću mobilnih digitalnih rendgen aparata smeštenih u covid bolnicama i digitalnog rendgen aparata i multislajsnog CT aparata locirani u covid rendgenu OJ Centar za radiologiju KC Niš kod mobilnih bolesnika.

Bolesnici sa lakom kliničkom slikom COVID-19 su covid sanitetskim vozilima dovoženi od izolacionih hospitalnih covid bolnica u Nišu do covid rendgena OJ Centar za radiologiju KC Niš, i istim vraćeni nazad.

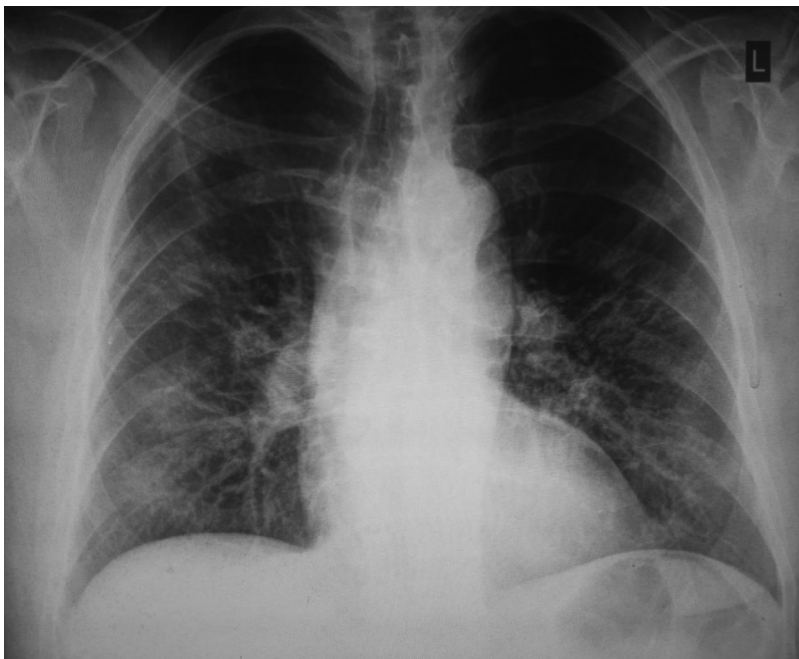
Tokom rada radiološko medicinsko osoblje covid rengena je obavezno nosilo zaštitnu masku, vizir, zaštitne naočare, rukavice, kaljače, kapu, skafander (za osoblje koje je bilo direktno u kontaktu sa obolelima od COVID-19). Posle učinjenog rendgenološkog pregleda (rendgenografija pluća i srca i multislajсни CT pluća) kontinuirano medicinsko rendgenološko osoblje, rendgen aparati, kasete i radni prostor obavezno su dezinfikovani. Kontaminirana zaštitna sredstva za jednokratnu upotrebu (rukavice, kapa, kaljače, zaštitni mantil) odlagana su u za to predviđen kontejner – kontejner za kontaminiranu zaštitnu opremu.

Pored zaštitne opreme od infekcije COVID-19 rendgenološko medicinsko osoblje je obavezno nosilo i zaštitna sredstva od jonizujućeg zračenja.

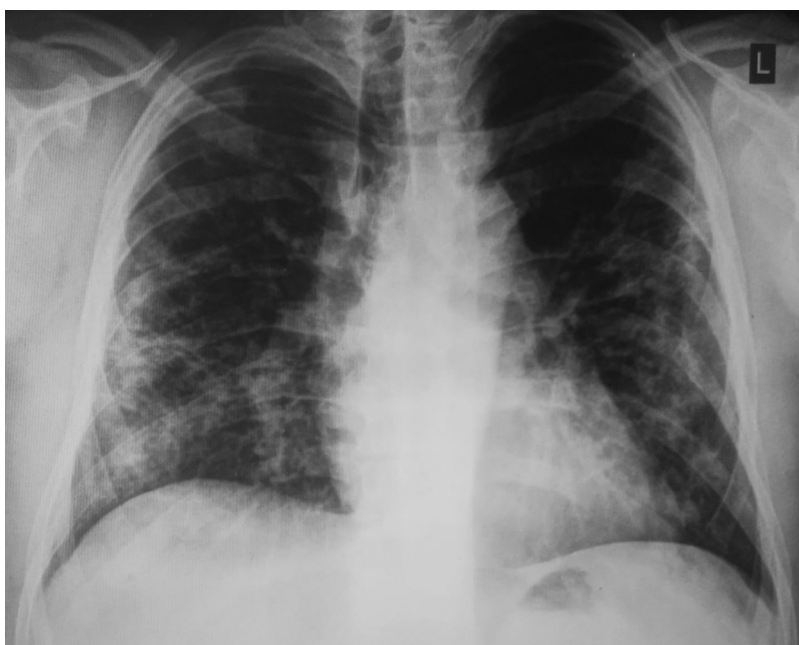Rezultati

Rezultati rada prikazani su ilustrativno.

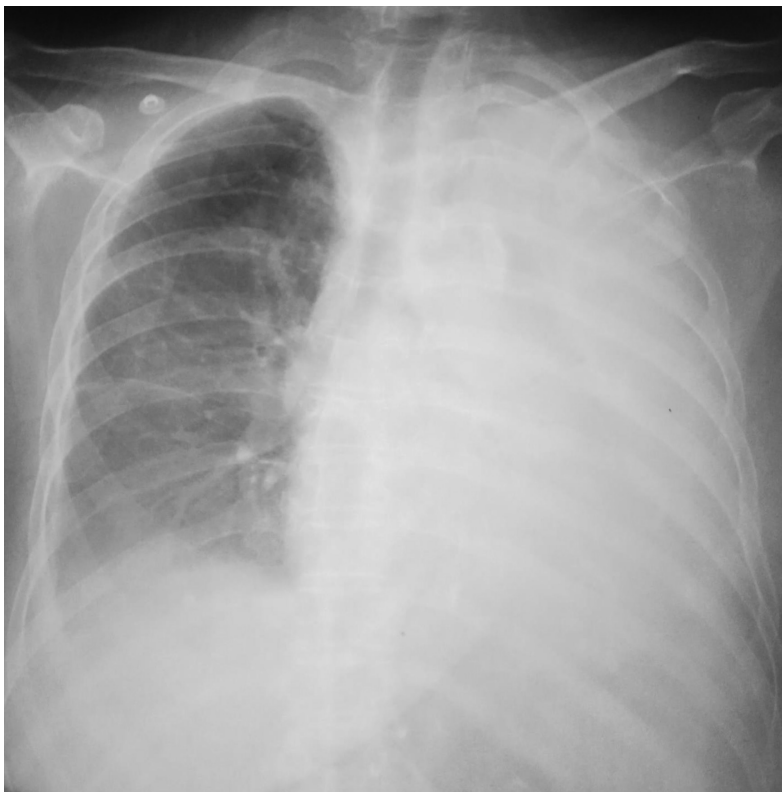Slika 1. Obostrana upala pluća COVID-19. Digitalni rendgenogram pluća i srca 55-godišnje osobe ženskog pola. Stav: stojeći. Projekcija: PA. Rendgenološki nalaz: Obostrano, više desno, diskretno smanjena transparentija sa naglašenom plućnom šarom i sa nepravilnim nehomogenim nejasno delineiranim magličastim senkama u srednjim plućnim poljima obostrano. Srce urednog položaja, oblika i veličine.



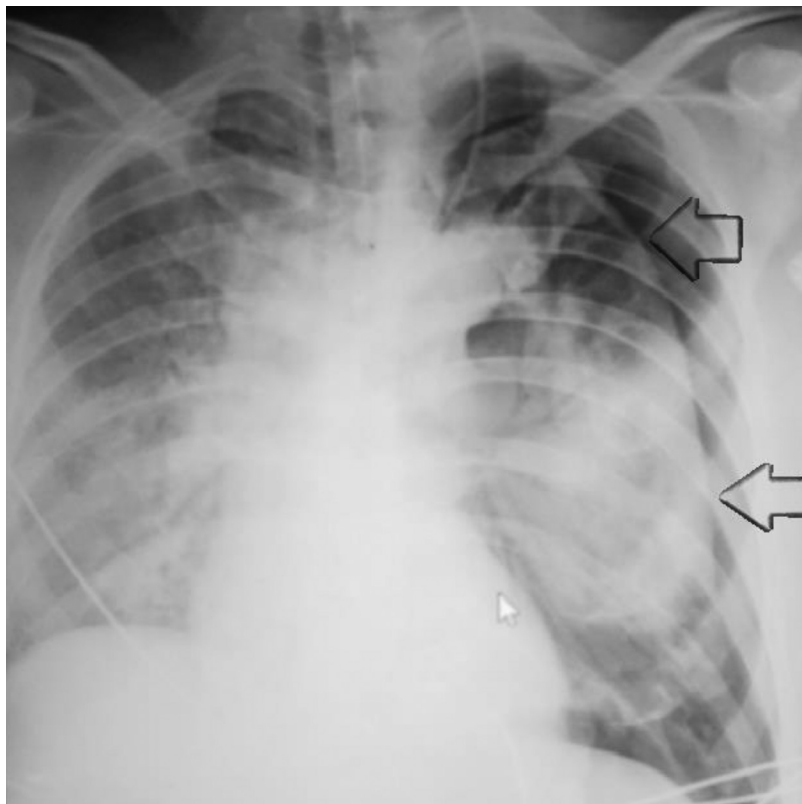
Slika 2. Obostrana upala pluća COVID-19. Digitalni rendgenogram pluća i srca 50-godišnjeg muškarca. Stav: stojeći. Projekcija: PA. Rendgenološki nalaz: Obostrano, smanjena transparentija srednjih i donjih plućnih polja, sa naglašenom plućnom šarom. Desno u svim plućnim poljima uz zid grudnog koša i suprafrenično multiple nehomogene magličaste nejasno delineirane senke koje se zrakasto šire prema periferiji grudnog koša. Levo u srednjem plućnom polju prema gornjem plućnom polju magličasta nehomogena nejasno delineirana senka koja se zrakasto širi prema zidu grudnog koša i zahvata visceralnu pleuru. Kardiovaskularna senka urednog položaja, oblika, veličine.



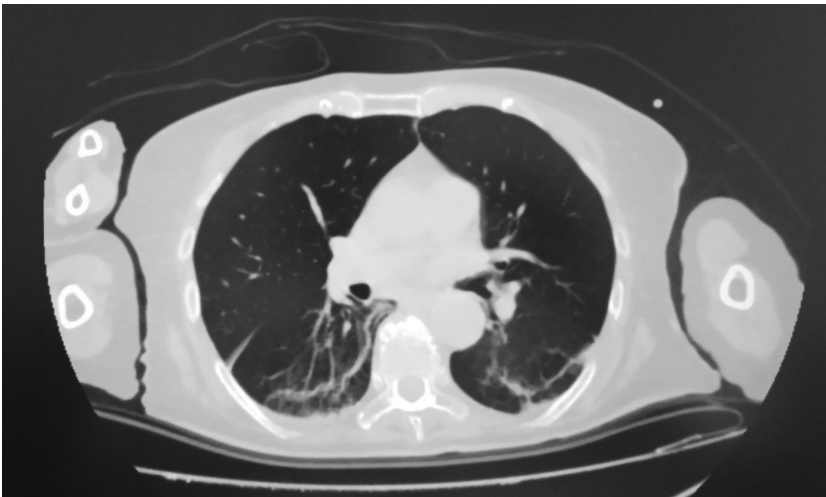
Slika 3. Obostrana upala pluća COVID-19. Digitalni rendgenogram pluća i srca 46-godišnjeg muškarca. Stav: stojeći. Projekcija: PA. Rendgenološki nalaz: Obostrano, smanjena transparentija srednjih i donjih plućnih polja, sa naglašenom plućnom šarom. Obostrano u srednjem i donjem plućnom polju uz zid grudnog koša i suprafrenično, izrazito desno, multiple nehomogene magličaste nejasno delineirane krpičaste senke, koje na pojedinim mestima konfluiraju u veće nepravilne formacije i zahvataju visceralnu pleura u susjedstvu. Kardiovaskularna senka urednog položaja, oblika, veličine.



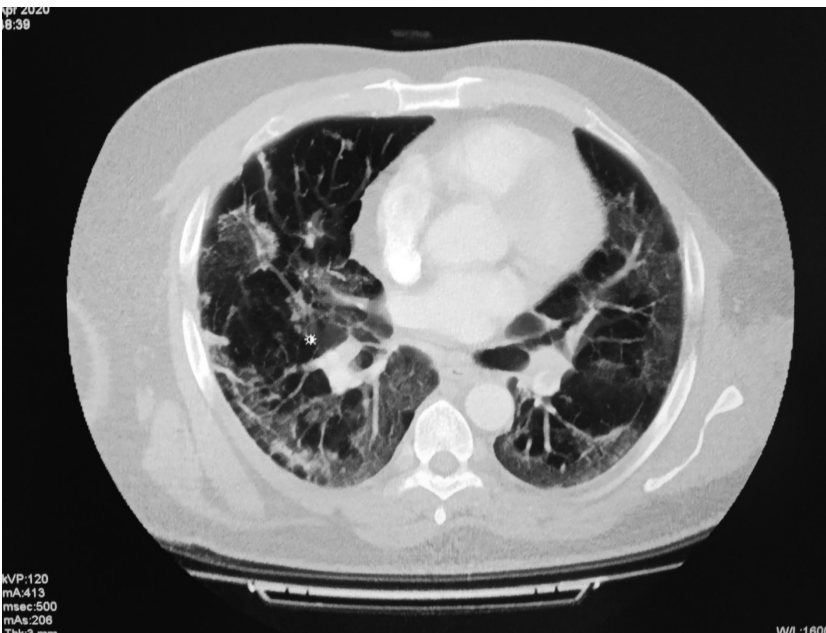
Slika 4. Obostrana upala pluća COVID-19. Digitalni rendgenogram pluća i srca 87-godišnje žene. Stav: ležeći. Projekcija: AP. Radiološki nalaz: Desno, smanjena transparentcija svih plućnih polja sa naglašenom plućnom šarom. U srednjem i donjem plućnom polju nepravilne diskretne krpičaste formacije koje se šire prema zidu grudnog koša. Levo, difuzno mekotkivna senka inteziteta mlečnog stakla koja prekriva kardiovaskularnu senku i stapa se sa senkom sredogruđa, grudnog koša i dijaframalnom kupolom - bela pluća. Unutar belih pluća vizualizuje se transparentno bronhogeno stablo. Traheja urednog položaja, toka, bifurkacije.



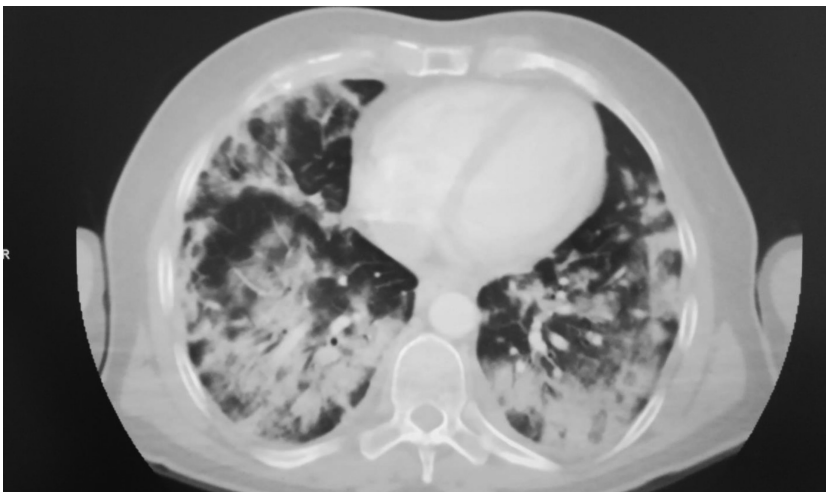
Slika 5. Obostrana upala pluća COVID-19 sa pneumotoraksom levo. Digitalni rendgenogram pluća i srca 53-godišnje žene. Stav: ležeći. Projekcija: AP. Radiološki nalaz: Vizualizuju se senke elektroda i plasiranih katetera. Desno smanjena transparentcija plućnih polja sa naglašenom plućnom šarom. Ipsilateralno, intezivno u srednjem i donjem plućnom polju masivna nehomogena mekotkivna magličasta nejasno delinirana senka inteziteta mlečnog stakla unutar koje se vizualizuje bronhogeni crtež. Levo uz zid grudnog koša pojačana transparentcija sa odsutnom plućnom šarom, odgovara pneumotoraksu; nastala komplikacija. Ipsilateralno, paramedijsatinalno uz hilus vizualizuje se kolabirano pluće, jasne i oštrocrtane visceralne pleure; označena strelicama. Kranijalna polovina kolabiranog pluća smanjene je transparentcije, dok je u donjoj polovini nehomogena magličasta senka inteziteta mlečnog stakla nejasno ocrtane granice od susednog transparentnog polja. Unutar senke vizualizuje se bronhogeni crtež uredne bifurkacije. Srce urednog položaja, oblika, veličine.



Slika 6. Obostrana upala pluća COVID-19. Multislajсни CT pluća 76-godšnjeg bolesnika muškog pola. MSCT nalaz: Obostrano u plućima perivertebralno uz zid grudnog koša nepravine magličaste nehomogene nejasno delinearane hiperdenzne krpičaste senkama koje zrakastim ograncima zahvataju zadebljalu visceralnu pleura. Srce uredne topografsko anatomske lokalizacije.



Slika 7. Obostrana upala pluća COVID-19. Multislajсни CT pluća 48-godšnjeg bolesnika muškog pola. MSCT nalaz: Obostrano difuzno u plućima smanjena transparentcija sa multiplim nepravim magličastim nejasno delinearanim hiperdenznim poljima krpičasnog izgleda. Opisane promene međusobno konfluiraju u veće nepravilne foracije po tipu ludog popločavanja - „crazy paving” koje zrakastim ograncima zahvataju visceralnu pleuru. Obostrano perihilarno i u plućima desno vizualizuju se krpičaste inflamacione lezije koje se pružaju i raspoređuju duž bronha i bronhiola transparentnog lumena. Srce uredne topografsko anatomske lokalizacije sa multiplim pleuroperikardijanim atezijama



Slika 8. Obostrana upala pluća COVID-19. Multislajсни CT pluća 50-godšnjeg bolesnika muškog pola. MSCT nalaz: Obostrano difuzno u plućima smanjena transparentcija sa multiplim nepravim magličastim nejasno delinearanim hiperdenznim krpičastim senkama koje konfluiraju u veće nepravilne formacije po tipu ludog popločavanja (crazy paving). Obostrano perivertebralno uz zid grudnog koša multiple hiperdenzne nejasno delinearane senke koje zrakastim ograncima zahvataju zadebljalu visceralnu pleura. Unutar inflamacionih lezija, više desno, vizualizuju se bronhiole po tipu vazdušnog bronhograma. Srce uredne topografsko anatomske lokalizacije sa multiplim pleuroperikardijanim atezijama.

Diskusija

Upala pluća COVID-19 predstavlja novu bolest respiratornog sistema i do sada veliku nepoznanicu, koja ima neke svoje karakteristike u rendgenološkoj slici. U dijagnostici COVID-19 svoje mesto našle su i radiološke metode pregleda, u prvom redu standardna rendgenografija pluća i srca i MSCT pluća. Ove metode pregleda pluća su od relevantnog značaja u dijagnostici upale pluća COVID-19, a od posebnog su značaja u vizualizaciji nastalih komplikacija (pneumotoraks, pleuralni izliv i dr), i u tome su bez premca (3, 7, 18, 20).

Radiološke metode pregleda zahtevaju upotrebu zaštite i samozaštite od jonizujućeg zračenja i infekcije i njihovo poštovanje. Infekcija COVID-19 zahteva primenu zaštitnih naočara, vizira, maske, kape, rukavica, obuće i skafandera i primenu dezinfekcije osoblja – rendgen tehničara, radiologa, opreme –rendgen kasete, rendgen aparata – rendgen aparata i CT i prostorije u kojoj je radiološki pregled činjen (23). To je aksiom sveukupne radiološke dijagnostike kod infekcije COVID-19 i pobeđe nad infekcijom COVID-19. Mi smo ova pravila poštovali i striktno ih se držali, što se da videti na slici 9, na kojoj je prikazan izgled rendgentehničara neposredno pre odlaska u covid ordinaciju sa rendgenom i CT aparatom.

Mobini digitalni rendgen aparati su od koristi kod bolesnika sa srednje teškom i teškom kliničkom slikom COVID-19, koja zahteva inicijalno lečenje u jedinici intenzivne respiratorne nege. Svakodnevno rendgenografiranje pluća i srca mobilnim rendgen apa-



Slika 9. Rendgen tehničar pod punom zaštitnom opremom od COVID-19 pre odlaska u covid ordinaciju u kojoj se nalazi CT aparat

ratom preporučuje se kod kritično obolelih covid bolesnika (3). Zapis se čini na CD i/ili na rendgenskom filmu, a ostaju trajno zapisani u PACS. Ovako dobijeni rendgenološki zapisi su od relevantnog značaja u postavljanju dijagnoze COVID-19, praćenju efikasnosti terapije i proceni za otpuštanje pacijenata iz covid bolnice. Ni u kom slučaju pozitivan radiološki nalaz na COVID-19 ne treba koristiti kao dijagnostički (skrining) zaključak za upalu pluća COVID-19, već je tu radiološki nalaz od relevantnog značaja u vizualizaciji upale pluća COVID-19, praćenju evolucije upale pluća i nastalih komplikacija, praćenju efikasnosti terapije i proceni u donošenju odluke za otpuštanje covid bolesnika i dr.

Od radioloških metoda pregleda u dijagnostici upale pluća COVID-19 prednost se daje CT, i to CT visoke rezolucije. Preporuka je da se MSCT pluća za početnu evaluaciju bolesnika zaraženih virusom COVID-19 obavi na dan prijema covid bolesnika i kod covid bolesnika kod kojih terapijska efikasnost još nije postignuta. Međutim, zbog visokih doza zračenja preporuka je da se CT pregled pluća može ponoviti nakon 2 do 3 dana, a ako su pri tome još simptomi stabilni ili poboljšani nakon lečenja, onda se CT pregled pluća može revidirati i nakon 5 do 7 dana (3, 19, 21). Ne preporučuje se da se kod bolesnika sa COVID-19 čini kontrastni CT pregled pluća, jer intravensko aplikovano jodno kontrastno sredstvo može da da lažno negativnu sliku upale pluća. Radiolog je taj koji donosi konačnu odluku da li će se kod bolesnika sa COVID-19 činiti kontrastni CT pluća ili se neće činiti (24). Mi smo na zahtev pulmologa kod 10 naših bolesnika sa upalom pluća COVID-19 činili CT pluća sa intravenskom aplikacijom jodnog kontrastnog sredstva zbog sumnje na trombozu pulmonalne arterije.

Naše profesionalno iskustvo kazuje da radiološki nalaz na plućima može da bude uredan na početku bolesti COVID-19. Narednih dana, kako bolest evoluirala, na standardnom rendgenogramu pluća i srca sreću se na plućima promene u vidu multiplih magličastih nejasno deliniranih senki. U početku bolesti ove promene na plućima nastaju postepeno, diskretno i skromno, da bi u kasnijem stadijumu bolesti napredovale galopirajuće brzo sa tendencijom konfluiranja u veće nepravilne krpičaste formacije, koje konfluiranjem prerastaju u nepravilne senke po tipu ludog popločavanja (engleski: *crazy paving*), potom u masivnu senku inteziteta mlečnog stakla (engleski: *ground glass*), da bi na kraju konfluiranjem prerasla u difuznu senku koja zahvata celo pluće tzv. bela pluća (14, 19–21, 24). Početne rendgenološke promene kod upale pluća COVID-19 dobro se vizualizuju na standardnom rendgenogramu pluća i srca, još bolje na CT pluća, samo što su kod CT pluća doze zračenja kud i kamo veće nego što su kod standardne rendgenografije pluća i srca.

Mi smo inflamatorne mekotkivne senke kod naših bolesnika sa pneumonijom COVID-19 rendgenološki

opisivali kao magličaste senke, naročito one na početku bolesti, jer stičete utisak da vizualizovane inflamatorne mekotkivne senke po intezitetu i svom izgledu liče na maglu, koja se širi plućima, u kojoj je smanjena vidljivost susednih anatomskih struktura pluća i u kojoj se nejasno vizualizuju susedne anatomske strukture, kao da su magli. Tek kasnije, sa evoluiranjem infekcije magličaste senke poprimaju karakter melečnog stakla (24). Većinom su rendgenološke promene na plućima kod COVID-19 bilateralne, ređe jednostrane lokalizacije, pretežno u srednjem i/ili donjem plućnom polju, još ređe u svim plućnim poljima, uglavnom na periferiji uz zid grudnog koša i/ili suprafrenično. Ponekad je moguće da je rendgenološki nalaz na standardnom rendgenogramu pluća i srca uredan, a da se upalne promene na plućima vizualizuju na kompjuterizovanim tomogramima pluća. Ova diskrepanca se viđa kod bolesnika sa upalom pluća COVID-19 na početku bolesti, kako tvrde italijanski radiolozi (11).

Prema preporukama Ministarstva zdravlja Republike Srbije kod infekcije COVID-19 „radiološki nalaz RTG pluća i srca predstavlja bilateralnu multifokalnu opacifikaciju koja teži konfluiranju i vodi ka bilateralnoj pneumoniji i kompletnom zahvatanju oba plućna krila u najtežim slučajevima” (8). Prema Ministarstvu zdravlja Republike Srbije radiološki nalaz CT pluća kod infekcije COVID-19 javlja se u četiri stepena:

- prvi stepen: presiptomatska faza sa „nekoliko zona hiperdenziteta okruženih mlečnim staklom, najčešće unilateralno, sa zahvaćenošću nekoliko segmenata”;
- drugi stepen: u prvoj nedelji od početka tegoba vizualizuju se promene koje „postaju bilateralne, eksenzivnije, šire zahvataju više segmenata. Ovo su pretežno zone sa prisutnim znacima mlečnog stakla, pretežno se distribuira, periferno, ali i centralno, u nekim slučajevima sa preklapanjem zadebljanja u intralobularnim segmentima („crazy paving” – tzv. ludo popločavanje) i u određenim slučajevima povezano sa zadebljanjem pleure. Retko je prisutan i nalaz pleuralne efuzije i limfaadenopatije”;
- treći stepen: predstavlja nalaz koji se sreće u toku druge nedelje bolesti, a odlikuje se „redukovanim nalazom mlečnog stakla, ali je i dalje predominantan, kao i zone parenhimske konsolidacije”;
- četvrti stepen: „kod većine pacijenata tok bolesti je povoljan, uz rezoluciju radiološkog nalaza. Manji broj pacijenata razvija komplikovanu formu bolesti sa tipičnim karakteristikama ARDS-a” (8).

U priručniku kineskih lekara o prevenciji i lečenju COVID-19 infekcije u ranoj fazi boleti često se rendgenološki vizualizuju multifokalne “krpaste” senke ili zatamnjenja tj. senke inteziteta mlečnog stakla (engleski: *ground glass*), lokalizovane na periferiji

pluća, subpleuralnim područjima, i oba donja reznja pluća, uglavnom paralelna sa pleurom (3). Interlobularna septalna zadebljanja i intralobularna intersticijalna zadebljanja, koja se vizualizuju kao subpleuralna retikulacija u vidu šablona ludog popločavanja (engleski: *crazy paving*), uočava se kod pojedinih senki inteziteta mlečnog stakla (3, 19). Kineski lekari navode da se kod manjeg broja bolesnika mogu prikazati usamljene, lokalne lezije ili nodularne/krpaste lezije koje su raspoređene duž bronhija sa perifernim zatamnjenjima inteziteta mlečnog stakla. Bronh je transparentnog lumena okružen hiperdenznim zapaljenskim senkama inteziteta mlečnog stakla, kada se opisuje kao znak bronhogenog stabla (3). Sa napredovanjem bolesti u toku od 7–10 dana mogu se javiti „uvećane i pojačane gustine mrljastih senki u poređenju sa prethodnim rendgenogramima” (12). Obično kod odmaklih upala pluća COVID-19 može se na rendgenogramima pluća i srca i kompjuterizovanim tomogramima vizualizovati inflamatorne lezije sa znakom vazdušnog bronhograma; sa kojim smo se i mi sreli tokom rendgenološkog pregleda naših bolesnika.

Kod kritičnih covid bolesnika može se evolucija upale pluća hronološki pratiti uz pomoć rendgenograma pluća i srca i kompjuterizovanih tomograma pluća. U ove grupe bolesnika zapaljenske promene na plućima evoluiraju do difuznih i masivnih senki koje u krajnjem stadijumu bolesti zahvataju celo pluće. Tada ove rendgenološke promene transparentnost pluća prevode u zapaljenske lezije koje daju plućima belu boju, koja smo mi nazvali “bela pluća”, dok su ih kineski lekari nazivali „bela plućna krilo”. I mi smo kod naših bolesnika registrovali bela pluća (Slike 4 i 5). Kod nekih bolesnika bela pluća su bila udružena sa komplikacijom. Pneumotoraks je jedna od komplikacija sa kojom smo se sreli, a prikazan je na slici 5.

Sa smirivanjem upale pluća, senke inteziteta mlečnog stakla postepeno blede i u potpunosti nestaju tj. bivaju apsorbirane. Zapaljenske lezije ostavljaju fibrozne promene na plućima u vidu pojačanih fibroznih traka, a ponekad zapaljenske promene mogu dovesti i do subpleuralne retikulacije sa solitarnim ili multiplim athezijama. Kod upale pluća COVID-19 moguće su komplikacije, kao što su medijastinalna limfoadenopatija, pleuralni izliv, pneumotoraks i dr (5, 15, 16).

Preporuka kineskih lekara je da bolesnike kod kojih je zahvaćeno više reznjeva, naročito one sa uznapredovalim lezijama treba pratiti zbog pogoršanja bolesti, dok one bolesnike sa tipičnim CT plućnim manifestacijama treba izolovati i podvrgavati kontinuiranim testovima na nukleinsku kiselinu čak iako je test nukleinske kiseline SAR-CoV-2 negativan (3).

Identično rendgenološkoj slici upale pluća COVID-19 srećemo kod bolesti Bliski Istok respiratorni sindrom korona (MERS-CoV) infekcije (engleski: *Middle East respiratory syndrome coronavirus (MERS-CoV) infection*), teškog akutnog respiratornog sindroma

(engleski: severe acute respiratory syndrome (SARS)), upala pluća kod gripa A H1N1, upala pluća kod ptičjeg gripa i drugih virusnih upala pluća (9, 10, 23, 27).

Zaključak

Upala pluća COVID-19 predstavlja novu i nepoznatu bolest pluća sa kliničkim znacima teškog akutnog respiratornog sindroma, koju izaziva koronavirus 2 (SARS-CoV-2). Ova teška i opaka bolest klinički evoluirala od blage do fatalne kliničke slike. U dijagnostici upale pluća COVID-19 radiološke metode pregleda su suverene, dominantne i bez premca. Od relevantnog značaja je standardna rendgenografija pluća i srca i CT pluća. Radiološka slika se menja sa evoluiranjem bolesti. Na početku bolesti COVID-19 radiološki nalaz na plućima može da bude uredan, da bi se sa napredovanjem bolesti rendgenološki na

plućima vizualizirale promene u vidu multiplih magličastih nejasno deliniranih senki. To su ujedno i prvi znaci upale pluća COVID-19. Promene na plućima nastaju postepeno, diskretno i skromno, da bi u kasnijem stadijumu bolesti promene uzele maha, napredovale galopirajuće i brzo sa tendencijom konfluiranja u veće najpre nepravilne krpičaste formacije, zatim prerasle u senke ludog popločavanja, da bi konfluiranjem evoluirale u difuznu magličastu senku inteziteta mlečnog stakla kada se označava kao bela pluća. Zapaljenske promene na plućima su obično bilateralne, ređe jednostrane lokalizacije. Pretežno se sreću u srednjem ili donjem plućnom polju, na periferiji uz zid grudnog koša i/ili suprafrenično.

Od presudnog značaja u radiološkoj dijagnostici i vizualizaciji upale pluća COVID-19 su znanje koje imaju i iskustvo koje su stekli autor i koautori višegodišnjim radom u struci i covid rendgenu.

Literatura

- COVID-19 pandemija. [Internet]. 2020. [cited 2020 May 6] Available from: https://en.wikipedia.org/wiki/COVID-19_pandemic
- COVID-19. [Internet]. 2020. [cited 2020 May 6] Available from: https://commons.wikimedia.org/wiki/File:Novel_Coronavirus_SARS-CoV-2.jpg#/media/Датотека:Novel_Coronavirus_SARS-CoV-2.jpg
- Jin YH, Cai L, Cheng ZS, Cheng H, Deng T, Fan YP. A rapid advice guideline for the diagnosis and treatment of 2019 novel coronavirus (2019-nCoV) infected pneumonia (standard version). *Mil Med Res* 2020; 7: 4. doi: 10.1186/s40779-020-0233-6
- Liang T. Priručnik o prevenciji i lečenju COVID-19 infekcije. [Internet]. 2020. [cited 2020 May 6] Available from: https://medf.kg.ac.rs/oglasna_tabla/Handbook_of_COVID19_Prevention_and_Treatment_Srpski.pdf
- Mostafa El-Feky, Daniel J Bell. COVID-19. [Internet]. 2020. [cited 2020 May 6] Available from: <https://radiopaedia.org/articles/covid-19-3>
- Babić RR. Filmoteka COVID-19. 2020.
- Radiological Society of North America. CT provides best diagnosis for COVID-19. *ScienceDaily* [Internet]. 2020. [cited 2020 May 6] Available from: www.sciencedaily.com/releases/2020/02/20200226151951.htm
- Ministarstvo zdravlja Republike Srbije: Covid-19 protokol. 2020. www.covid19.rs
- Bell DJ, Knipe H. Middle East respiratory syndrome coronavirus (MERS-CoV) infection. [Internet]. 2020. [cited 2020 May 6] Available from: <https://radiopaedia.org/articles/middle-east-respiratory-syndrome-coronavirus-mers-cov-infection?>
- Weerakkdy Y et al. Severe acute respiratory syndrome. [Internet]. 2020. [cited 2020 May 6] Available from: <https://radiopaedia.org/articles/severe-acute-respiratory-syndrome-1?>
- Cellina M, Orsi M, Toluian T, Valenti Pittino C, Oliva G. False negative chest X-Rays in patients affected by COVID-19 pneumonia and corresponding chest CT findings. *Radiography*. [Internet]. 2020. [cited 2020 May 25] Available from: [https://www.radiographyonline.com/article/S1078-8174\(20\)30069-9/pdf](https://www.radiographyonline.com/article/S1078-8174(20)30069-9/pdf)
- Tianyi X, Jiawei L, Jiao G, Xunhua X. Small Solitary Ground-Glass Nodule on CT as an Initial Manifestation of Coronavirus Disease 2019 (COVID-19) Pneumonia. *Korean J Radiol* 2020; 21(5): 545-9.
- Pereira RP, Bertolini D, Teixeira LO, Silla CS Jr, Costa YMG. COVID-19 Identification in Chest X-ray Images on Flat and Hierarchical Classification Scenarios. *Comput Methods Programs Biomed* 2020; 8; 194: 105532. <https://doi.org/10.1016/j.cmpb.2020.105532>
- Guan CS, Wei LG, Xie RM, Ly ZB, Yan S, Zhang ZX, Xhen BD. CT findings of COVID-19 in follow-up: comparison between progression and recovery. *Diagn Interv Radiol* 2020; 26(4): 301-7.
- Flowe L, Carter JPL, Lopez JR, Henry AM. Tension pneumothorax in a patient with COVID-19. *BMJ Case Rep* 2020; 13(5): e235861.
- Sun R, Liu H, Wang X. Mediastinal Emphysema, Giant Bulla, and Pneumothorax Developed during the Course of COVID-19 Pneumonia. *Korean J Radiol* 2020; 21(5): 541-4.
- Plesner LL, Dyrberg E, Hansen IV, Abild A, Andersen MB. Diagnostic Imaging Findings in COVID-19. *Ugeskr Laeger* 2020; 182(15): V03200191.
- Li B, Li X, Wang Y, Han Y, Wang Y, Wang C, et al. Diagnostic value and key features of computed tomography in Coronavirus Disease 2019. *Emerg Microbes Infect* 2020; 9(1): 787-93.
- Hu L, Wang C. Radiological Role in the Detection, Diagnosis and Monitoring for the Coronavirus Disease 2019 (COVID-19) *Eur Rev Med Pharmacol Sci* 2020; 24(8): 4523-8.
- Şule Akçay, Tevfik Özlü, Aydın Yılmaz: Radiological Approaches to COVID-19 Pneumonia. *Turk J Med Sci* 2020; 50(SI-1): 604-10. doi:10.3906/sag-2004-160.
- Feng H, Liu Y, Lv M, Zhong J. A Case Report of COVID-19 With False Negative RT-PCR Test: Necessity of Chest CT *Jpn J Radiol* 2020; 38(5): 409-10.
- Pan F, Ye T, Sun P, Gui S, Liang B, Li L, et al. Time Course of Lung Changes at Chest CT during Recovery from Coronavirus Disease 2019 (COVID-19). *Radiology* 2020; 295(3): 715-21.
- Kooraki S, Hosseiny M, Myers L, Gholamrezanezhad A. Coronavirus (COVID-19) Outbreak: What the Department of Radiology Should Know. *Am Coll Radiol* 2020; 17(4): 447-51.
- Babić RR, Stanković-Babić G, Babić S, Marjanović A, Pavlović D, Babić N. Rendgenska slika upale pluća COVID-19. *Apollinem medicum et Aesculapium* 2020; 18(1): 11-3.
- Korona virus COVID-19. [Internet]. 2020. [cited 2020 Jul 9] Available from: <https://covid19.rs>
- Najmlađa zrtva – beba stara 30 sati. [Internet]. 2020. [cited 2020 Jul 9] Available from: <https://www.bbc.com/serbian/lat/svet-51398215>
- Babić RR, Stanković-Babić G, Babić S, Marjanović A, Pavlović D, Babić N. Diferencijalna dijagnoza rendgenološke slike virusnih upala pluća. *Apollinem medicum et Aesculapium* 2020; 18(2): 11-3.